

Trauma dental

Guía de Práctica Clínica (GPC)

2016

614+616+615 (866)

M665 Ministerio de Salud Pública del Ecuador.

Trauma dental. Guía de Práctica Clínica .Quito: Ministerio de Salud Pública. Dirección Nacional de
Normatización-MSP; 2015

64 p:tabs: gra:18x25cm

ISBN 978 9942 22 083 7

- | | |
|------------------|---|
| 1. Salud pública | 5. Guía de Práctica Clínica |
| 2. Odontología | 6. Protocolo odontológico, procedimientos |
| 3. Trauma dental | 7. Diagnóstico,terapéutica, prevención |
| 4. Ecuador | |

Ministerio de Salud Pública

Av. República de El Salvador N36-64 y Suecia

Quito - Ecuador

Teléfono: (593) 2381-4400

www.salud.msp.gob.ec

Edición General: Dirección Nacional de Normatización – MSP

Esta Guía de Práctica Clínica (GPC) ha sido adaptada por profesionales de las instituciones del Sistema Nacional de Salud y especialistas expertos en la materia, bajo la coordinación de la Dirección Nacional de Normatización del Ministerio de Salud Pública. En ella se reúnen evidencias y recomendaciones científicas para asistir a los odontólogos y pacientes en la toma de decisiones acerca de la prevención, diagnóstico, tratamiento del trauma dental.

Estas son de carácter general y no definen un modo único de conducta relativa a procedimientos o terapéuticas, sino una orientación basada en evidencia científica. La aplicación de las recomendaciones en la práctica odontológica deberá basarse además, en el buen juicio clínico de quien las emplea como referencia, en las necesidades específicas y preferencias de cada paciente, en los recursos disponibles al momento de la atención, así como en las normas existentes.

Los autores han declarado no tener conflicto de interés y han procurado ofrecer información completa y actualizada.

Publicado en 2016

ISBN 978 9942 22 083 7



Esta obra está bajo una licencia de Creative Commons Reconocimiento-NoComercial-Compartir Igual 3.0 Ecuador, y puede reproducirse libremente citando la fuente sin necesidad de autorización escrita, con fines de enseñanza y capacitación no lucrativas, dentro del Sistema Nacional de Salud.

Cómo citar esta obra:

Ministerio de Salud Pública. Trauma dental: Guía de Práctica Clínica (GPC) Primera Edición Quito: Dirección Nacional de Normatización; 2015. Disponible en: <http://salud.gob.ec>

Impreso por El Telégrafo EP

Hecho en Ecuador - Printed in Ecuador

LA MINISTRA DE SALUD PÚBLICA

CONSIDERANDO:

- Que,** la Constitución de la República del Ecuador manda: "Art. 32. La salud es un derecho que garantiza el Estado, cuya realización se vincula al ejercicio de otros derechos, entre ellos el derecho al agua, la alimentación, la educación, la cultura física, el trabajo, la seguridad social, los ambientes sanos y otros que sustentan el buen vivir.
El Estado garantizará este derecho mediante políticas económicas, sociales, culturales, educativas y ambientales; y el acceso permanente, oportuno y sin exclusión a programas, acciones y servicios de promoción y atención integral de salud, salud sexual y salud reproductiva. La prestación de los servicios de salud se regirá por los principios de equidad, universalidad, solidaridad, interculturalidad, calidad, eficiencia, eficacia, precaución y bioética, con enfoque de género y generacional.";
- Que,** el artículo 361 de la Norma Suprema ordena: "El Estado ejercerá la rectoría del sistema a través de la autoridad sanitaria nacional, será responsable de formular la política nacional de salud, y normará, regulará y controlará todas las actividades relacionadas con la salud, así como el funcionamiento de las entidades del sector.";
- Que,** la Ley Orgánica de Salud, en el artículo 3, prescribe que la salud es el completo estado de bienestar físico, mental y social y no solamente la ausencia de afecciones o enfermedades;
- Que,** la citada Ley Orgánica de Salud dispone: "Art. 4. La autoridad sanitaria nacional es el Ministerio de Salud Pública, entidad a la que corresponde el ejercicio de las funciones de rectoría en salud; así como la responsabilidad de la aplicación, control y vigilancia del cumplimiento de esta Ley; y, las normas que dicte para su plena vigencia serán obligatorias.";
- Que,** la Ley Ibídem en el artículo 6 establece entre las responsabilidades del Ministerio de Salud Pública: "(...) 3. Diseñar e implementar programas de atención integral y de calidad a las personas durante todas las etapas de la vida y de acuerdo con sus condiciones particulares; (...) 34. Cumplir y hacer cumplir esta Ley, los reglamentos y otras disposiciones legales y técnicas relacionadas con la salud";
- Que,** el Estatuto Orgánico Sustitutivo de Gestión Organizacional por Procesos del Ministerio de Salud Pública, emitido mediante Acuerdo Ministerial No. 00004520 de 13 de noviembre de 2013, establece como misión de la Dirección Nacional de Normatización de la Subsecretaría Nacional de Gobernanza de la Salud, definir normas, manuales de protocolos clínicos, protocolos terapéuticos, protocolos odontológicos y guías de manejo clínico, por ciclos de vida y niveles de atención, así como de procesos de organización y gestión;
- Que,** es necesario contar con un documento que reúna evidencias y recomendaciones científicas para asistir a los odontólogos en la toma de decisiones acerca de la prevención, diagnóstico, tratamiento y control del trauma dental; y,
- Que,** mediante memorando Nro. MSP-DNN-2015-0531-M de 8 de mayo de 2015, la Directora Nacional de Normatización, Encargada, solicitó la elaboración del presente Acuerdo Ministerial.

EN EJERCICIO DE LAS ATRIBUCIONES LEGALES CONFERIDAS POR LOS ARTICULOS 151 Y 154, NUMERAL 1 DE LA CONSTITUCIÓN DE LA REPÚBLICA DEL ECUADOR Y POR EL ARTÍCULO 17 DEL ESTATUTO DE RÉGIMEN JURÍDICO Y ADMINISTRATIVO DE LA FUNCIÓN EJECUTIVA



ACUERDA:

- Art. 1.-** Aprobar y autorizar la publicación de la Guía de Práctica Clínica denominada "Trauma dental", adaptada por la Dirección Nacional de Normatización.
- Art. 2.-** Disponer que la Guía de Práctica Clínica denominada "Trauma dental", sea aplicada a nivel nacional, como una normativa del Ministerio de Salud Pública de carácter obligatorio para los establecimientos que conforman el Sistema Nacional de Salud (Red Pública Integral de Salud y Red Complementaria).
- Art. 3.-** Publicar la citada Guía de Práctica Clínica en la página web del Ministerio de Salud Pública.

DISPOSICIÓN FINAL

De la ejecución del presente Acuerdo Ministerial que entrará en vigencia a partir de su publicación en el Registro Oficial, encárguese a la Subsecretaría Nacional de Provisión de Servicios de Salud a través de la Direcciones Nacionales de Primer Nivel de Atención en Salud, de Hospitales y de Centros Especializados; y, a la Subsecretaría Nacional de Gobernanza de la Salud a través de la Dirección Nacional de Articulación de la Red Pública y Complementaria de Salud.

13 JUL. 2015

DADO EN EL DISTRITO METROPOLITANO DE QUITO a,

 Carina Vance Maffla
 MINISTRA DE SALUD PÚBLICA

	Nombre	Área	Cargo	Sumilla
Aprobado	Dr. David Acario	Viceministerio de Gobernanza y Vigilancia de la Salud	Viceministro	
	Dra. Verónica Espinosa	Subsecretaría Nacional de Gobernanza de la Salud	Subsecretaria	
	Dra. María Fernanda Andrade	Subsecretaría Nacional de Provisión de Servicios de Salud	Subsecretaria	
	Dr. Julio López	Dirección Nacional de Articulación de la Red Pública y Complementaria de Salud	Director	
	Dra. Sonia Brazales	Dirección Nacional de Medicamentos y Dispositivos Médicos	Directora	
	Dra. Indira Proaño	Dirección Nacional de Centros Especializados	Directora	
	Dr. Andrés Corral	Dirección Nacional de Hospitales	Director	
	Dra. Paula Cisneros	Dirección Nacional de Primer Nivel de Atención en Salud	Director	
Solicitado y aprobado	Dra. Martha Gordón	Dirección Nacional de Normatización.	Directora, (E)	
Revisado	Dra. Elisa Jaramillo	Coordinación General de Asesoría Jurídica	Coordinadora General	
	Abg. Isabel Ledesma	Dirección Nacional de Consultoría Legal	Directora	
Elaboración del Acuerdo	Dra. Elina Herrera	Dirección Nacional de Consultoría Legal	Analista	
Revisión y validación de la Guía	Dra. Ximena Raza	Dirección Nacional de Normatización.	Técnica	

2

ES FIEL COPIA DEL DOCUMENTO QUE CONSTA EN EL ARCHIVO DE LA DIRECCIÓN NACIONAL DE SECRETARÍA GENERAL AL QUE ME REMITO EN CASO NECESARIO. LO CERTIFICO EN QUITO A

 Dra. María Del Cisne López
 SECRETARÍA GENERAL
 MINISTERIO DE SALUD PÚBLICA


Autoridades

Mgs. Carina Vance, Ministra de Salud Pública
Dr. David Acurio, Viceministro de Gobernanza y Vigilancia de la Salud
Dra. Verónica Espinosa, Subsecretaria Nacional de Gobernanza de la Salud.
Dra. Fernanda Andrade, Subsecretaria Nacional de Provisión de Servicios de Salud.
Dra. Martha Gordón, Directora Nacional de Normatización (E)

Equipo de redacción y autores

Dra. Cristina Rockenbach . Odontóloga, Especialista en Cirugía Buco Maxilo Facial, docente Universidad Internacional del Ecuador, UIDE, Quito
Dra. Ximena Raza. Mgs. Coordinadora de la Dirección Nacional de Normatización-MSP, Quito
Bqf. Jessica Medina. Analista de la Dirección Nacional de Normatización-MSP, Quito

Equipo de revisión y validación

Dra. Ana Armas. PhD en Operatoria Dental, docente Universidad Internacional del Ecuador
Dra. Carina Maldonado. Cirujana Oral. Hospital de Yaruqui. MSP
Dra. Ibelia Luque. Coordinadora de Salud Bucal. Hospital de Yaruqui. MSP
Dra. Ana Viteri. Endodoncista. Universidad San Francisco
Dra. Ana Alvear. Especialista en Odontopediatría. Universidad de las Américas. UDLA Dra.
Ivonne Ramos. Distrito 17D04. Provisión de los Servicios
Dr. Edwin Muñoz. Colegio de Odontólogos de Pichincha
Dr. Fernando Riofrio. Oral Health. Comisión Científica. FOE
Dra. Leslee Ribadeneira. Odontopediatra. Odontostics
Dr. Fernando Sandoval. Cirujano Maxilo Facial.
Dra. Elisa Sánchez, Odontopediatra. CS. Lucha de los Pobres
Dr. Christopher Naranjo. Universidad UDLA
Dra. Ana Alvear. Especialista en Odontopediatría. Universidad de las Américas. UDLA
Dr. Bolívar Jaramillo. Coordinación Zonal 9
Dra. Cristina Rockenbach . Odontóloga, Especialista en Cirugía Buco Maxilo Facial, docente Universidad Internacional del Ecuador, UIDE
Dra. Ximena Raza. Mgs, Coordinadora de la Dirección Nacional de Normatización, MSP
Bqf. Silvia Álvarez, Especialista de Políticas de Medicamentos y Dispositivos Médicos
Q.F. Jacob Flores. Analista de la Dirección de Medicamentos y Dispositivos Médicos
Lic. Ximena Pinto. Analista de la Dirección de Medicamentos y Dispositivos Médicos

Contenido

1. Descripción general de esta GPC	11
2. Clasificación CIE-10	12
3. Preguntas que responde la guía	12
4. Introducción	13
5. Alcance	13
6. Objetivo	14
7. Aspectos metodológicos	14
8. Evidencias y grados de recomendación	15
9. Definiciones	16
10. Historia natural de la enfermedad	19
11. Evidencias y recomendaciones	19
12. Criterios de referencia y contrarreferencia	21
13. Abreviaturas utilizadas	22
14. Referencias	22
15. Anexos	27

1. Descripción general de esta GPC

Título de la Guía	Trauma Dental (TD)
Organización desarrolladora	Ministerio de Salud Pública del Ecuador. Dirección Nacional de Normatización
Código – CIE 10	K08 Otros trastornos de los dientes y de sus estructuras de sostén S09 Otros traumatismos y los no especificados de la cabeza.
Categoría de la GPC	Prevención, diagnóstico, tratamiento y acciones específicas en todos los niveles de atención
Profesionales que participan en la atención	Esta guía está dirigida al amplio grupo de profesionales involucrado en la atención odontológica tales como: odontólogos generales, especialistas, médicos generales y familiares, personal de enfermería, estudiantes en ciencias de la salud, personal relacionado en la atención médica y pacientes.
Usuarios potenciales de la guía	Quienes ejercen un nivel de responsabilidad en el planeamiento, gerencia y dirección de servicios de salud de todos los niveles de atención. Educadores sanitarios y profesionales de salud en formación. Población en general.
Población blanco	Pacientes niños, adolescentes, adultos y adulto mayor.
Intervenciones y acciones consideradas	Prevención, diagnóstico, tratamiento y control del trauma dental.
Metodología	<p>Esta Guía fue elaborada mediante la metodología ADAPTE¹ y AGREE II, a partir de los siguientes documentos:</p> <ul style="list-style-type: none"> – <i>Guidelines for the Management of Traumatic Dental Injuries: 1. Fractures and Luxations of Permanent Teeth - International Association of Dental Traumatology - AMERICAN ACADEMY OF PEDIATRIC DENTISTRY;2013²</i> – <i>Guidelines for the Management of Traumatic Dental Injuries: 2. Avulsion of Permanent Teeth - International Association of Dental Traumatology - AMERICAN ACADEMY OF PEDIATRIC DENTISTRY;2013³</i> – <i>Guidelines for the Management of Traumatic Dental Injuries 3. Injuries in the Primary Dentition - International Association of Dental Traumatology - AMERICAN ACADEMY OF PEDIATRIC DENTISTRY;2013⁴</i> – <i>International Association of Dental Traumatology - DENTAL TRAUMA GUIDELINES;2012⁵</i> – <i>The Recommended Guidelines of the American Association of Endodontists for The Treatment of Traumatic Dental Injuries;2013⁶</i> <p>Los contenidos fueron actualizados a partir de la evidencia científica publicada desde el periodo 2009-2014 con énfasis en el uso de revisiones sistemáticas y ensayos clínicos controlados aleatorizados.</p> <p>El proceso de adaptación incluyó la revisión por pares de la guía para su adaptación al contexto nacional y reuniones de consenso y validación del manejo farmacológico.</p>

Título de la Guía	Trauma Dental (TD)
Validación	Validación del protocolo de búsqueda y GPC a adaptarse Método de validación GPC: validación por pares clínicos Validación: Dirección de Normatización
Fuente de financiamiento	Ministerio de Salud Pública del Ecuador. Dirección Nacional de Normatización
Conflicto de interés	Todos los miembros involucrados en el desarrollo de esta GPC han declarado la ausencia de conflicto de interés en relación a la información, objetivos y propósitos de la presente guía.
Actualización	A partir de la fecha de edición cada 2 años, o según avances científicos en el tema.

2. Clasificación CIE-10

K08 Otros trastornos de los dientes y de sus estructuras de sostén

K08.1 Pérdida de dientes debido a accidente, extracción o enfermedad periodontal local

S02 Fractura de huesos del cráneo y de la cara

S02.5 Fractura de los dientes

S03 Luxación, esguince y torcedura de articulaciones y de ligamentos de la cabeza

S03.2 Luxación de diente

3. Preguntas que responde la guía

1. ¿Cuáles son las causas más frecuentes de TD en niños y adultos?
2. ¿Cuáles son las características clínicas del TD en niños y adultos?
3. ¿Cuáles son los estudios de imagen indicados en TD?
4. ¿Qué medidas generales se deben utilizar en TD?
5. ¿Cuáles son los tratamientos quirúrgicos y no quirúrgicos de elección en el TD en niños y adultos?
6. ¿Cuáles son los tratamientos farmacológicos y no farmacológicos de elección en TD?
7. ¿Cuándo se debe considerar la endodoncia en el tratamiento del TD en niños y adultos?
8. ¿Cuáles son las recomendaciones de higiene posterior al TD?

4. Introducción

Actualmente los traumatismos dentales son la segunda causa de atención odontopediátrica después de la caries dental, la incidencia de estas lesiones constituye la principal demanda de atención en los consultorios y centros de atención odontológica.⁷

En la dentición permanente la lesión más frecuente es la fractura de la corona no complicada, mientras que en la dentición temporal son las luxaciones esto se debe a que, en los niños, el proceso alveolar tiene espacios medulares grandes y es relativamente flexible, además de contar con el ligamento periodontal que actúa como una hamaca fisiológica permitiendo que ante un ligero traumatismo, los dientes, al no estar firmemente sujetos, se desplacen en vez de fracturarse.^{7,8}

En contraste, la dentición permanente sufre más fracturas que luxaciones, debido fundamentalmente a la menor proporción corona/raíz y a que el hueso alveolar es más denso.^{7,8}

En Europa, entre los años 1995 hasta el 1999 el traumatismo dentoalveolar osciló en prevalencia de ocurrencia entre el 5,6% hasta 35,2% de prevalencia de ocurrencia. Estos valores en Asia oscilan entre 4,1 y 21%. En África los valores alcanzan el 15,4 % hasta 30,8% y la variación en Medio Oriente es de 3,2% hasta 43% confirmando la importante diferencia de prevalencias (valores recolectados de datos provenientes de atenciones hospitalarias).⁷

La prevalencia de ocurrencia de traumatismos dentales en Brasil, según los estudios observados, osciló entre el 13,6% y 58,6% en los años de 1998 hasta 2001. En Estados Unidos de América varió de 2,4% hasta el 37%.⁷

Así nace el interés de realizar una adaptación Guía de Práctica Clínica (GPC) que nos permita promover las recomendaciones basadas en evidencia a los profesionales y ayudarlos en la toma de decisiones de la cotidianidad, seleccionando los tratamientos adecuados en cada nivel de atención, y considerando que en la actualidad el traumatismo dentoalveolar ocasiona una gran demanda de gastos para su recuperación.

5. Alcance

Esta guía está dirigida al amplio grupo de profesionales involucrados en la atención directa de la salud bucal en los diferentes niveles de atención del Sistema Nacional de Salud.

6. Objetivo

Proporcionar a los profesionales de la salud, recomendaciones clínicas basadas en la mejor evidencia científica disponible acerca de la prevención, diagnóstico y tratamiento del trauma dental en niños y adultos.

7. Aspectos metodológicos

La presente guía está elaborada con las mejores prácticas clínicas y recomendaciones disponibles para el manejo odontológico del trauma dental. El MSP como rector del Sistema Nacional de Salud (SNS) la ha diseñado como parte de una propuesta metodológica compuesta por un grupo de instrumentos:

- GPC
- Guía de bolsillo
- Guía para el ciudadano
- Manual de procedimientos

El Grupo Adaptador de la Guía (GAG) comprende un grupo multidisciplinario de profesionales colaboradores del equipo del Ministerio de Salud Pública y la Dirección Nacional de Normatización del MSP.

La metodología de esta guía se elaboró a través de la herramienta ADAPTE¹ que permite promover el desarrollo y el uso de guías de práctica clínica a través de la adaptación de las directrices existentes. Se adaptaron 14 herramientas que facilitaron el proceso de adaptación de la GPC dentro de ellas, todos los miembros del GAG declararon sus potenciales conflictos de interés.

El tema de la guía a desarrollarse se seleccionó mediante la calificación de los criterios del BAREMO de acuerdo a su prioridad.⁹

Las preguntas clínicas utilizaron el formato PICO¹⁰ (paciente, intervención, comparación y resultado). Estas preguntas se realizaron para guiar la información científica del proceso de búsqueda y facilitar el desarrollo de las recomendaciones por el GAG dirigidas a la prevención, diagnóstico, tratamiento de trauma dental. Las preguntas PICO fueron estructuradas y revaloradas por el GAG.

El GAG estableció una secuencia estandarizada para la búsqueda de guías de práctica clínica, a partir de las preguntas clínicas formuladas en las siguientes bases de datos seleccionadas:

Fisterra, Guidelines International Networks, National Guideline Clearinghouse, National Institute for Health and Clinical Excellence, New Zealand Clinical Guidelines Group, Primary Care Clinical Practice Guidelines y Scottish Intercollegiate Guidelines Network. También realizó un proceso específico de búsqueda en *Medline-Pubmed, Trip database, Cochrane Library.*

El GAG seleccionó como material de partida Guías de Práctica Clínica con los siguientes criterios:

1. En idioma inglés, portugués y español.
2. Metodología de medicina basada en evidencias. (meta-análisis, revisiones sistemáticas y ensayos clínicos controlados).
3. Consistencia y claridad en las recomendaciones.
4. Publicación y actualización reciente. (2009-2014)

Se excluyeron las guías en las que no se comprobó la metodología basada en evidencias, y aquellas que no respondían al tema propuesto.

Se encontraron 929 documentos obtenidos a través de búsquedas en bases de datos y 118 documentos identificados a través de otros recursos como sitios y documentos de soporte para el proceso de adaptación, en total 1047 registros, de los cuales fueron elegidos 4 guías de tratamiento odontológico en trauma dental seleccionadas para ser calificadas con el instrumento AGREE II¹¹ y que representan la base para la construcción de la presente guía. (Ver Anexo 1)

8. Evidencias y grados de recomendación

En este documento, el lector encontrará, al margen derecho de las páginas, la calidad de la evidencia y/o el grado de fuerza de las diferentes recomendaciones presentadas. Las recomendaciones se encuentran sustentadas por evidencia calificada, y se colocó la escala utilizada después del número o letra del nivel de evidencia y recomendación. (Ver Anexo 2).

El símbolo ✓ representa un consejo de buena práctica clínica sobre el cual el grupo desarrollador de la guía acuerda. Por lo general, son aspectos prácticos sobre los que se quiere hacer énfasis y para los cuales probablemente no existe suficiente evidencia científica que los sustente. Estos aspectos de buena práctica clínica no son una alternativa a las recomendaciones basadas en la evidencia científica, sino que deben considerarse únicamente cuando no existe otra manera de destacar dicho aspecto.

Símbolos empleados en esta GPC

Evidencia	E
Recomendación	R
Punto de buena práctica	✓

9. Definiciones

Ajuste oclusal: desgaste de las áreas oclusales para eliminar interferencias cuspidéas distribuyendo las fuerzas y aplicándolas en forma axial a los dientes.⁴

Antagonista: es un diente antagonista de otro para señalar el mismo diente pero en la otra arcada, de forma que el diente antagonista, en una boca ideal, del primer molar permanente será el primer molar inferior permanente, del mismo lado.¹²

Apical: es la dirección que se toma para llegar al ápice, el ápice es la punta de la raíz.¹²

Asintomático: no hay síntomas. Se considera que uno es asintomático si se ha recuperado de una enfermedad o afección y ya no presenta ningún síntoma o tiene una enfermedad o padecimiento, pero no presenta síntomas de ello.¹³

Avulsión: salida completa del elemento dental de su alvéolo decurrente de un traumatismo.⁴

Caries: proceso patológico caracterizado por la destrucción localizada de los tejidos duros susceptibles del diente provocada por ácidos producto de la fermentación de hidratos de carbono y que ocurre por la interacción de numerosos factores de riesgo y factores protectores, tanto a nivel de la cavidad bucal como a nivel individual y social.¹⁴

Cervical: es aquella que direcciona hacia el cuello del diente. Por ejemplo, si hay una caries situada en la raíz de un incisivo inferior y se dirige hacia cervical su recorrido será hacia arriba y si tenemos una caries que está en la corona camino de cervical en el mismo diente su camino será hacia abajo.¹²

Concusión: traumatismo leve a los tejidos de sustentación del diente, sin movilidad o desplazamiento no presentado mayores repercusiones negativas o secuelas.²

Coronal: es la dirección que se toma para llegar a la corona dental. Es la parte del diente que abarca desde su cuello dentario hasta su borde incisal o cara oclusal.¹²

Dientes deciduos o temporales: son los dientes del bebé y niños pequeños, consta de 20 dientes y son progresivamente substituidos por los permanentes.⁴

Dientes permanentes: son los dientes que servirán toda la vida, inician su erupción desde los 6 años de edad, e irán reemplazando a los dientes de la primera dentición hasta llegar a la edad de adolescente. La dentición permanente consta de 32 dientes, en la edad de 16 a 25 años de edad pueden llegar a erupcionar los terceros molares (llamados “muelas del juicio o cordales”).⁵

Enfermedad periodontal: conjunto de patologías que afectan los tejidos de soporte del diente, causando pérdida de inserción y hueso alveolar. Considerando actualmente, que las características y severidad de la enfermedad dependen de la respuesta inmune-inflamatoria de la persona y de factores genéticos, ambientales y adquiridos que modifican la respuesta individual frente al reto bacteriano.¹⁵

Ferulización: procedimiento odontológico donde las férulas dentales se constituyen en dispositivos fabricados por el odontólogo o protésico dental, de materiales diversos, que recubren parcialmente los arcos dentarios. Estas que tienen la finalidad en el trauma dentoalveolar de impedir el movimiento de los dientes y favorecer la cicatrización del ligamento periodontal o segmento óseo o dental.⁵

Fluoruro de sodio: (NaF): compuesto químico inorgánico, sólido, que generalmente se presenta como un polvo cristalino, blancuzco descolorido y es la principal fuente del ion fluoruro. El uso más común es en aplicaciones dentales (como agente anti caries) y en fluoración del agua.⁷

Incisal: corresponde a la superficie de corte de incisivos y caninos.¹²

Infracción: una fractura incompleta, sin pérdida de substancia que puede afectar el esmalte.²

Lingual: cara del diente que mira hacia el interior, hacia la lengua. Este término se utiliza para la arcada inferior. Es la cara posterior de los dientes inferiores.¹²

Luxación extrusiva: desplazamiento parcial del diente para fuera del alvéolo.²

Luxación intrusiva: desplazamiento del diente en el hueso alveolar.²

Luxación lateral: desplazamiento del diente en dirección lateral dentro de su alvéolo. Suele acompañarse de fractura alveolar.²

Necrosis pulpar: es la expresión de la muerte patológica del tejido pulpar, provocada por un agente nocivo que causa una lesión tan grave que no se puede reparar o curar. Por ejemplo, el aporte insuficiente de sangre al tejido o isquemia, un traumatismo, la acción de sustancias químicas o tóxicas o una infección. Una vez que se ha producido y desarrollado, la necrosis es irreversible. Es una de las dos expresiones morfológicas reconocidas de muerte celular dentro de un tejido vivo.⁶

Obliteración conducto: desaparición de la luz de un conducto a causa de la obstrucción del mismo por material dentario.⁶

Oclusal: denominado también incisal término que se utiliza para los premolares y molares. Es la superficie masticatoria del diente con la que se trituran los alimentos su principal función triturar alimentos.¹²

Oclusión: relación entre las superficies masticatorias de los dientes de la arcada superior con la inferior al hacer contacto en el momento del cierre. Esta relación puede ser estática o dinámica.¹⁶

Palatina: aquella cara del diente que mira hacia el paladar. Éste término se utiliza para la arcada superior. En operatoria dental no se utiliza este término (solo se usa el término lingual).¹²

Radiografía cefalométrica o perfil: examen radiográfico extra bucal que se enfoca en evidenciar el perfil facial óseo del paciente.¹⁷

Radiografía oclusal: examen radiográfico intrabucal que se enfoca en evidenciar los tejidos duros de la porción oclusal de la maxila o mandíbula.¹⁷

Radiografía periapical: examen radiográfico intrabucal que permite diagnosticar las lesiones en las estructuras duras de los dientes.¹⁷

Sellantes: son películas delgadas plásticas que se pintan sobre las superficies de masticación de los dientes posteriores (molares y premolares) y son muy eficaces para prevenir la formación de caries. Los sellantes dentales son especialmente eficaces en los dientes posteriores ya que éstos contienen fosas y fisuras más difíciles de alcanzar que sirven de depósito para restos de alimentos y para la acumulación de placa bacteriana.¹⁸

Sintomático: que muestra síntomas o que puede atañer a un síntoma específico. Los síntomas son signos de enfermedad o lesión y el paciente los nota.¹³

Subluxación: traumatismo moderado a los tejidos de sustentación del diente, presentando movilidad aumentada, pudiendo tener repercusiones negativas o secuelas.²

Vestibular: cara del diente o dientes que dan hacia fuera, hacia el vestíbulo. Por lo tanto la cara vestibular de los incisivos centrales superiores sería la que vemos cuando alguien sonríe.¹²

10. Historia natural de la enfermedad

El traumatismo dentoalveolar es una patología provocada por trauma directo o indirecto que resulta en una lesión a los tejidos duros y/o blandos de los dientes.^{2,3.}

Puede ser clasificada en lesiones de tejidos duros que afectan estructuras dentales y en lesiones de tejido de sostén que involucran los tejidos de sustentación de los dientes como hueso, encía, ligamento periodontal, etc.^{2,4}

Las lesiones afectan tanto a niños como adultos pudiendo ocasionar secuelas permanentes o no.

El trauma dental debido a su alta tendencia puede ser considerada la enfermedad número uno de incidencia en las atenciones odontológicas que genera costos significativos para la economía de la salud y principalmente puede tener un impacto muy negativo en casos de discapacidad, tanto física como psicológica.^{7,8}

El diagnóstico de las estructuras afectadas es de vital importancia para la determinación del tratamiento específico.^{2.}

Los tratamientos difieren de acuerdo a las estructuras afectadas, intensidad y gravedad del trauma dentoalveolar y pueden ir desde una simple observación hasta ferulizaciones, tratamientos de endodoncia y extracciones.^{2,4}

11. Evidencias y Recomendaciones

Diagnóstico del traumatismo dentoalveolar

Recomendaciones/Evidencias	Nivel / Grado
Las radiografías que mejor diagnostican el trauma dentoalveolar son la periapical con ángulo horizontal de 90°, oclusal y periapical mesializada y distalizada en relación al diente a ser examinado (disociación de imagen o técnica de Clark) ²	E-2a
Se recomienda realizar la radiografía extra oral tipo perfil o lateral para determinar la relación entre el ápice del diente deciduo desplazado y el germen del diente permanente así como su grado de desplazamiento. ⁴	R-B
La tomografía computarizada ofrece un diagnóstico exacto de las lesiones en el trauma dentoalveolar (especialmente en casos de fracturas radiculares y luxación lateral) pero su disponibilidad es limitada y no es considerada de uso regular. ^{19,20}	E-3 R-C

Recomendaciones/Evidencias	Nivel / Grado
Se recomienda contemplar la anamnesis, el examen clínico y radiográfico en conjunto para el correcto y certero diagnóstico del traumatismo dentoalveolar, utilizando en casos de duda persistente, la tomografía computadorizada. ^{2, 4}	✓ R-D
Se debe considerar la probabilidad de existencia de abuso o maltrato infantil en la presencia de traumatismo dentoalveolar severo acompañado de lesiones en cara, labios, encía y lengua. ⁴	✓ R-D

Ferulización

La ferulización debe permitir el movimiento fisiológico del diente y ser empleada en períodos establecidos de acuerdo al traumatismo y estructuras afectadas. ^{21, 22}	E-3
La férula debe ser adherida a la superficie vestibular de los dientes para evitar interferencia oclusal y en el caso de necesidad de acceso endodóntico. ^{21, 23}	E-2b
No se recomienda aplicar férulas rígidas en los tratamientos de traumatismo dentoalveolar ¹⁸	R-B
No existe evidencia sobre el tipo y duración del uso de las férulas para el tratamiento del trauma dentoalveolar. ²²	E-3
Se recomienda priorizar la reposición y ferulización del diente traumatizado a su lugar, restableciendo así su función, proporcionando al paciente confort. ^{21, 22}	R-C
En el caso de dientes deciduos solo se aplica férulas en fracturas del hueso alveolar y en algunos casos de fracturas radiculares. ⁴	E-2a

Uso de antibióticos

Se debe emplear antibiótico sistémico o tópico en los casos que presenten laceraciones o al criterio del odontólogo como amoxicilina, amoxicilina + ácido clavulánico, dicloxacilina, azitromicina. ^{27, 29}	E-3
En los casos de avulsión el empleo del antibiótico tópico demuestra efectos positivos en la cicatrización periodontal y recuperación pulpar. ^{25, 27}	E-3
Se recomienda la aplicación tópica, inmersión de 5 minutos, en los dientes con avulsión, de dicloxacilina de 1mg en 20 ml de solución salina. ^{25, 28}	R-C

Pruebas de sensibilidad

Al momento del trauma, las pruebas de sensibilidad para determinar la vitalidad pulpar no son predictores adecuados. ²	E-2a
Las pruebas de sensibilidad son predictores de apoyo para determinar la vitalidad pulpar posterior al trauma dentoalveolar. ²	E-2a
No se recomiendan las pruebas de sensibilidad en dientes deciduos por los resultados inconsistentes. ^{29, 30}	R-B

Instrucciones al paciente o acompañantes

Evitar deportes de contacto, posterior al trauma dentoalveolar ^{32, 34}	R-C
Sugerir dieta blanda por 2 semanas posterior al trauma e iniciar dieta normal en adelante. ^{27, 29.}	R-C
El cepillado debe ser realizado después de cada comida con un cepillo suave. ^{32, 34}	E-3 R-C
Se recomienda el uso de enjuagues o topitaciones de clorhexidina 0,12% dos veces al día durante 1 semana. ^{32, 34}	R-C

Consideraciones pulpares

El tratamiento endodóntico solo debe ser ejecutado en los casos de necrosis pulpar o, en casos de avulsión, si el diente permanece seco por más de 60 minutos. ^{35, 36}	E-2b
Si el tratamiento endodóntico es indicado, el momento ideal para su realización es de 7 a 10 días posterior al trauma, antes de remover la férula. ³²	E-3
Se recomienda el hidróxido de calcio como medicación intraconducto de elección por 1 mes antes de la obturación normal. ³	R-B
Los casos de obliteración pulpar ocurren más a menudo en dientes con ápice abierto que sufrieran luxación severa del tipo intrusión, extrusión y luxación lateral. ³³	E-2b
La obliteración intraconducto en dientes deciduos representa un 35% a 50% de las secuelas del trauma dentoalveolar y se caracteriza por pérdida progresiva de la vitalidad pulpar y cambio de color de la corona a un amarillo intenso. ³⁸	E-2b

Cambio de color de la corona dental

El cambio de color es frecuente posterior al trauma dentoalveolar, pudiendo regresar al color inicial o perpetuarse. ^{39, 40}	E-2b
Si el cambio de color persiste el diente puede permanecer asintomático o presentar periodontitis periapical. ⁴⁰	E-2b
Existe una estrecha correlación entre el cambio de color coronal con la presencia de necrosis pulpar en los dientes deciduos, pero solamente se ejecuta el tratamiento endodóntico en los casos que presenten infección. ⁴⁰	E-2b

12. Criterios de referencia y contrarreferencia

Referir al paciente a establecimientos de segundo y tercer nivel de acuerdo a la complejidad y capacidad de resolución en casos de fracturas dentoalveolares asociadas a fracturas de los huesos faciales o a centros de atención psicológica en sospecha de abuso o maltrato infantil. ²⁻⁴	✓ R-D
Se recomienda referir al paciente a un médico general o pediatra para verificar la necesidad de cobertura antitetánica. ^{32, 34}	E-3

13. Abreviaturas utilizadas

AAPD: American Academy of Pediatric Dentistry

AGREE: Appraisal of Guidelines Research and Evaluation

ADAPTE: metodología descrita por la Guidelines International Network para adaptaciones de Guías de Práctica Clínica.

BAREMO: es una tabla de cálculos, que evita la tarea de realizar esos cálculos al público en general, o a un público específico. Se emplea también la palabra “baremo” para dejar establecidos un conjunto de normas fijadas por una institución para evaluar los méritos personales, una escala de relevancia para establecer una posición ordenada por méritos, la solvencia de empresas, normas de admisión determinadas por un conjunto de puntuaciones parciales, resultados de análisis, lista de números índices, etc.

GPC: Guía de Práctica Clínica.

GDG: Grupo desarrollador de la guía.

ICDAS: Sistema Internacional para la Detección y Evaluación de Caries.

ISBN: sigla de la expresión inglesa International Standard Book Number, ‘número estándar internacional de libro’, número de identificación internacional asignado a los libros.

PICO: Paciente, intervención, comparación y resultado.

PRISMA: Preferred Reporting Items for Systematic Reviews and Meta-Analyses.

ppmF: parte por millón de flúor.

14. Referencias

1. The ADAPTE Collaboration (2009). The ADAPTE Process: Resource Toolkit for Guideline Adaptation. Versión 2.0. Available from: <http://www.g-i-n.net>
2. Guidelines for the Management of Traumatic Dental Injuries: 1. Fractures and Luxations of Permanent Teeth - International Association of Dental Traumatology - AMERICAN ACADEMY OF PEDIATRIC DENTISTRY, 2013

3. Guidelines for the Management of Traumatic Dental Injuries: 2. Avulsion of Permanent Teeth - International Association of Dental Traumatology - AMERICAN ACADEMY OF PEDIATRIC DENTISTRY,2013
4. Guidelines for the Management of Traumatic Dental Injuries 3. Injuries in the Primary Dentition - International Association of Dental Traumatology [Internet]. Chicago, IL: American Academy of Pediatric Dentistry; 2013.
5. International Association of Dental Traumatology - DENTAL TRAUMA GUIDELINES 2011
6. The Recommended Guidelines of the American Association of Endodontists for The Treatment of Traumatic Dental Injuries.2013
7. García-Ballesta C, Pérez-Lajarín L, Castejón-Navas I. Prevalencia y etiología de los traumatismos dentales. Una revisión. RCOE 2003;8(2):131-141. http://scielo.isciii.es/scielo.php?script=sci_arttext&pid=S1138-123X2003000200002&lang=pt
8. Andreasen JO, Andreasen FM. Textbook and color atlas of traumatic injuries to the teeth. 3 ed. Chicago: Mosby, 1994:198-219. Compendio en el que se estudian con profundidad, tanto la etiología y la patogenia como el tratamiento de las lesiones traumáticas de los dientes. La última edición data de 1994.
9. González, F; Aguinaga, MG; Vallejo, F. Incorporación de Guías de Práctica Clínica en el Sistema Nacional de Salud ecuatoriano como una estrategia para mejorar la salud y la educación médica. 2013; 1(1).
10. Marín, I; et al. Formulación de las preguntas clínicas de la GPC. In Coello P. AC, BE. Elaboración de Guías de Práctica Clínica en el Sistema Nacional de Salud. Manual Metodológico. Madrid; 2007. p. 26-30.
11. The AGREE Collaboration. Evaluación de guías de práctica clínica. Instrumento AGREE. s/c: The AGREE Collaboration; 2001 Sep. Disponible en línea en http://www.osakidetza.euskadi.net/r85osteba/es/contenidosinformacion/osteba_formacion/es_ostebal/adjuntos/instrumentoAgree.pdf
12. Rodríguez F. Glosario: Prótesis dental parcial fija y removible. Facultad de Odontología. UNAM. 2008. Disponible en: <http://www.odonto.unam.mx/pdfs/glosariofinalesp.pdf>
13. David C. Dugdale, III, MD, Professor of Medicine, Division of General Medicine, Department of Medicine, University of Washington School of Medicine. Also reviewed by

A.D.A.M. Health Solutions, Ebix, Inc., Editorial Team: David Zieve, MD, MHA, David R. Eltz, and Stephanie Slon. 11/4/2012

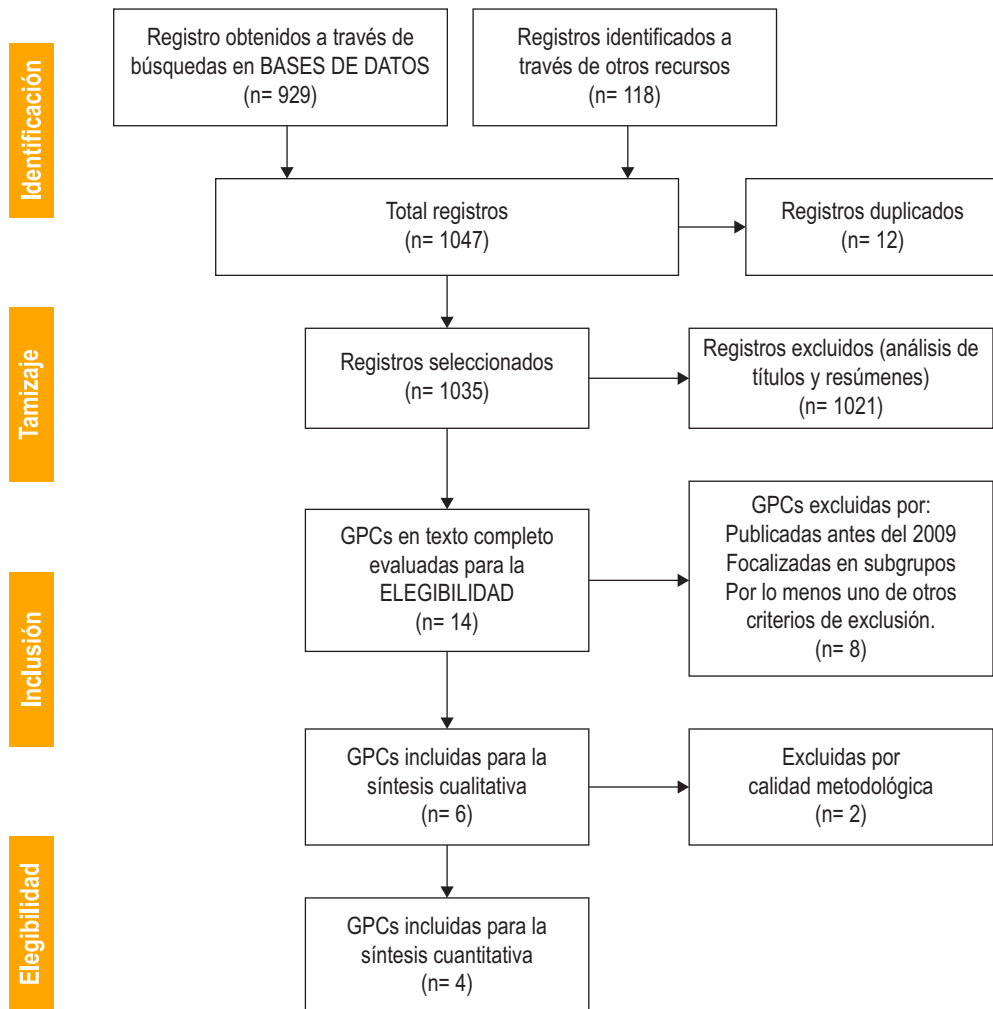
14. Longbottom CL, Huysmans M-C, Pitts NB, Fontana M. Glossary of key terms. *Monogr. Oral Sci.* 2009;21:209-16.
15. Restrepo A, Velasco S, Franco L. Evolución de los modelos que explican la etiopatogenia de la enfermedad periodontal. *Rev. Estomatol.* 2009;17(2):52-9.
16. Apodaca Lugo, CDMO Anselmo: "Fundamentos de la Oclusión", 1ra Edición, Instituto Politécnico Nacional México, Ciudad de México D.F.(2004)
17. Rout J, Brown JE. Dental and maxillofacial radiology. In: Adam A, Dixon AK, eds. *Grainger & Allison's Diagnostic Radiology: A Textbook of Medical Imaging.* 2/25/2014
18. UCHM. Universidad de Chicago de Medicina. [Online].; 2015 [cited 2014 dic 10. Available from: <http://www.uchospitals.edu/online-library/content=S04957>
19. Cohenca M. Simon JH, Roges R, Morag Y, Malfax JM. Clinical Indications for digital imaging in dento-alveolar trauma. Part I: traumatic injuries. *Dent Traumatol* 2007;23:95-104.
20. Cohenca N. Simon JH, Martur A, Malfax JM. Clinical Indications for digital imaging in dento-alveolar trauma. Part 2: root resorption. *Dent Traumatol* 2007;23:105-13.
21. Kahler B, Heithersay GS. An evidence-based appraisal of splinting luxated, avulsed and root-fractured teeth. *Dent Traumatol* 2008;24:2-10.
22. Andreasen JO, Andreasen FM, Mejare I, Cvek M. Healing of 400 intra-alveolar root fractures. 1. Effect of pre-injury and injury factors such as sex, age, stage of root development, fracture type, location of fracture and severity of dislocation. *Dent Traumatol* 2004;20:192-202.
23. Hinckfuss S. Messer LB. Splinting duration and periodontal outcomes for replanted avulsed teeth, a systematic review. *Dent Traumatol* 2009;25:150-7.
24. Hinckfuss S. Messer LB. An evidence-based assessment of the clinical guidelines for replanted avulsed teeth. Part II: prescription of systemic antibiotics. *Dent Traumatol* 2009;25:158-64.

25. Andreasen JO, Storgaard Jensen S, Sae-Lim V. The role of antibiotics in preventing healing complications after traumatic dental injuries: a literature review. *Endod Topics*. 2006;14:80–92.
26. Cvek M, Cleaton-Jones P, Austin J, Lownie J, Kling M, Fatti, P. Effect of topical application of doxycycline on pulp revascularization and periodontal healing in reimplanted monkey incisors. *Endod Dent Traumatol* 1990;6:170–6.
27. Ritter AL, Ritter AV, Murrah V, Sigurdsson A, Trope M. Pulp revascularization of replanted immature dog teeth after treatment with minocycline and doxycycline assessed by laser Doppler flowmetry, radiography, and histology. *Dent Traumatol* 2004;20:75-84.
28. Yapiset K, Trope M. Pulp revascularization of replanted immature dog teeth after different treatment methods. *Endod Dent Traumatol* 2000;16:211-7.
29. Mc Tigue DJ. Diagnosis and management of dental injuries in children. *Pediatr Clin North Am* 2000;47:1067-84.
30. Flores MT, Andreasen JO, Bakland LK et al.. International Association of Dental Traumatology. Guidelines for the evaluation and management of traumatic dental injuries. *Dent Traumatol* 2001;17:1–4.
31. Flores MT, Malmgren B, Andersson L, Andreasen JO, Bakland LK, Barnett F et al. Guidelines for the management of traumatic dental injuries. III Primary teeth. *Dent Traumatol* 2007;23:196–202.
32. Andreasen JO, Andreasen F, Andersson L. Textbook and color atlas of traumatic injuries to the teeth, 4th edn. Oxford: Blackwell Munksgaard; 2007.
33. Andreasen JO, Andreasen FM, Bakland LK, Flores MT, Andersson L. Traumatic dental injuries. A manual, 3rd edn. Chichester, West Sussex: Wiley-Blackwell; 2011.p 48-53.
34. Trope M. Avulsion of permanent teeth: theory to practice. *Dent Traumatol* 2011;27:281-94.
35. Day P, Duggal M. Interventions for treating traumatised permanent front teeth: avulsed (knocked out) and replanted. The Cochrane database of systematic reviews 2010(1):CD006542.

36. Day PF, Gregg TA, Ashley P, Welbury RR, Cole BO, High AS et al. Periodontal healing following avulsion and replantation of teeth: a multi-centre randomized controlled trial to compare two root canal medicaments. *Dent Traumatol* 2012;28:55-64.
37. Stewart CJ, Elledge RO, Kinirons MJ, Welbury RR. Factors affecting the timing of pulp extirpation in a sample of 66 replanted avulsed teeth in children and adolescents. *Dent Traumatol* 2008;24:625-7.
38. Day PF, Duggal MS, High AS, Robertson A, Gregg TA, Ashley PF et al. Discoloration of teeth after avulsion and replantation: results from a multicenter randomized controlled trial. *J Endod* 2011;37:1052-7.
39. Hollan G,. Development of clinical and radiographic signs associated with dark discolored primary incisors following traumatic injuries: a prospective controlled study. *Dent Traumatol* 2004;20:276-87
40. Cardoso M, de Carvalho Rocha MJ. Association of Crown discoloration and pulp status in traumatized primary teeth. *Dent Traumatol* 2010;26:413-6.
41. Urrutia G BX. PRISMA declaration:Aproposaltoimprovethepublicationofsystematicreviewsand. Elsevier. 2010 Enero; 135(11).

15. Anexos

Anexo 1. Declaración de la evidencia científica de GPC Trauma dental PRISMA



PRISMA.- Directrices para la publicación de revisiones sistemáticas y meta análisis de estudios que evalúan intervenciones sanitarias. Incorpora varios aspectos conceptuales y metodológicos novedosos relacionados con la metodología de las revisiones sistemáticas que han emergido en los últimos años.⁴¹

Anexo 2. Nivel de evidencia y grado de recomendación

El concepto de Medicina Basada en la Evidencia (MBE) fue desarrollado por un grupo de internistas y epidemiólogos clínicos, liderados por David Sackett y Gordon Guyatt, de la Escuela de Medicina de la Universidad McMaster de Canadá. En palabras de Sackett, “la MBE es la utilización consciente, explícita y juiciosa de la mejor evidencia clínica disponible para tomar decisiones sobre el cuidado de los pacientes individuales”.

Existen diferentes formas de gradar la evidencia en función del rigor científico del diseño de los estudios. Pueden construirse escalas de clasificación jerárquica de la evidencia a partir de las cuales pueden establecerse recomendaciones respecto a la adopción de un determinado procedimiento médico o intervención sanitaria. Aunque hay diferentes escalas de gradación de la calidad de la evidencia científica, todas ellas son muy similares entre sí.

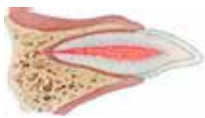

La Escala Modificada de Shekelle y colaboradores clasifica a la evidencia en niveles (categorías) e indica el origen de las recomendaciones emitidas por medio del grado de fuerza. Para establecer la categoría de la evidencia utiliza número de 1 a 4 y las letras a y b (minúsculas). En la fuerza de recomendación, letras mayúsculas de la A a la D.

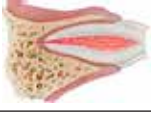
Categoría	Calidad de la evidencia
1 a	Evidencia para metaanálisis de los estudios clínicos aleatorizados
1 b	Evidencia de por lo menos un estudio clínico controlado aleatorio
2 a	Evidencia de por lo menos un estudio controlado sin aleatoriedad
2 b	Al menos otro tipo de estudio cuasi experimental o estudios de cohorte
3	Evidencia de un estudio descriptivo no experimental, tal como estudio comparativos, estudios de correlación, casos y controles y revisiones clínicas
4	Videncia de comité de expertos, reportes, opiniones o experiencia clónica de autoridades en la materia o ambas
Categoría	Fuerza de la recomendación
A	Directamente basada en evidencia categoría 1
B	Directamente basada en evidencia categoría 2 o recomendaciones extrapoladas de evidencia 1
C	Directamente basada en evidencia categoría 3 o recomendaciones extrapoladas de evidencias categorías 1 o 2
D	Directamente basada en evidencia categoría 3 o recomendaciones extrapoladas de evidencias categorías 2 y 3


Modificado de: Shekelle P, Wolf S, Eccles M, Grimshaw J. Clinical Guidelines. Developing guidelines. BMJ, 1999 February 27;318(7183): 593-96.


Anexo 3. Clasificación tratamiento y seguimiento del trauma dental


Tabla 1. Clasificación, tratamiento y seguimiento del trauma dental en dientes permanentes


a) Tratamiento para fracturas de dientes y hueso alveolar							
Tipo	Imagen	Hallazgos clínicos	Hallazgos radiográficos	Tratamiento	Seguimiento	Resultados favorables	Resultados desfavorables
Infracción		Fractura incompleta, esmalte dental se presenta "astillado" sin pérdida de estructura dental. No existe movilidad, de presentarse evaluar posible luxación o fractura radicular.	No existen alteraciones en la imagen radiográfica. Se recomienda radiografía periapical . Se recomienda radiografías adicionales si existen otros síntomas presentes.	En caso de infracciones marcadas se puede indicar el uso de sistemas adhesivos y sellantes resinosos para evitar pigmentación de las líneas de infracción, de otra manera, caso contrario ningún tratamiento es necesario.	No es necesario seguimiento a no ser de estar asociado a luxaciones o fracturas de otro tipo.	Diente asintomático. Respuesta frente a vitalidad pulpar positiva. Continuación de la rizogénesis en dientes jóvenes.	Diente sintomático. Respuesta frente a vitalidad pulpar negativa. Signos de periodontitis apical. No continuación de la rizogénesis en dientes jóvenes. Ejecutar tratamiento endodóntico apropiado al estadio de desarrollo periapical.
Fractura de esmalte		Fractura completa del esmalte. Pérdida del esmalte sin exposición de dentina. No existe movilidad de existir evaluar posible luxación o fractura radicular. Movilidad normal. Test de vitalidad usualmente positivo.	Pérdida de esmalte visible. Se recomienda radiografía periapical, oclusal y disociación de imágenes por el incremento de posibilidad de presencia de fracturas radiculares y luxaciones. Radiografía (con intensidad para tejidos blandos) del labio y/o mentón buscando fragmentos dentales o cuerpos extraños.	De existe el fragmento se puede proceder al pegado del mismo. Restauración con resina compuesta.	6 a 8 semanas de control clínico y radiográfico.	Diente asintomático. Respuesta frente a vitalidad pulpar positiva. Continuación de la rizogénesis en dientes jóvenes. Signos persisten en las evaluaciones siguientes.	Diente sintomático. Respuesta frente a la vitalidad pulpar negativa. Signos de periodontitis apical. No continuación de la rizogénesis en dientes jóvenes. Ejecutar tratamiento endodóntico apropiado al estadio de desarrollo periapical.


a) Tratamiento para fracturas de dientes y hueso alveolar						
Tipo	Imagen	Hallazgos clínicos	Hallazgos radiográficos	Tratamiento	Seguimiento	Resultados favorables Resultados desfavorables
Fractura de esmalte y dentina		Fractura del esmalte y dentina sin exposición pulpar. No existe movilidad, si existiera evaluar posible luxación o fractura radicular. Movilidad normal; Prueba de vitalidad usualmente positivo.	Pérdida de esmalte y dentina visible. Se recomienda radiografía periapical, oclusal y disociación de imágenes por el incremento de posibilidad de presencia de fracturas radiculares y luxaciones. Radiografía (con intensidad para tejidos blandos) del labio y/o mentón buscando fragmentos dentales o cuerpos extraños.	Si existe el fragmento se puede proceder al pegado del mismo. Alternativas: Restauración provisional con ionómero de vidrio Restauración con resina compuesta u otro material restaurador definitivo. Si la fractura deja trasparecer el color de la pulpa (rosado sin sangrado) se debe cubrir el local con hidróxido de calcio y cubrir con ionómero de vidrio.	6 a 8 semanas - control clínico y radiográfico. 1 año - control clínico y radiográfico.	Resultados favorables Diente asintomático. Respuesta frente a vitalidad pulpar positiva. Continuación de la rizogénesis en dientes jóvenes. Signos persisten en las evaluaciones siguientes. Resultados desfavorables Diente sintomático. Respuesta frente a vitalidad pulpar negativa. Signos de periodontitis apical. No continuación de la rizogénesis en dientes jóvenes. Emplear tratamiento endodóntico apropiado al estado de desarrollo periapical.

a) Tratamiento para fracturas de dientes y hueso alveolar							
Tipo	Imagen	Hallazgos clínicos	Hallazgos radiográficos	Tratamiento	Seguimiento	Resultados favorables	Resultados desfavorables
Fractura de esmalte, dentina con pulpa expuesta.		Fractura del esmalte y dentina con exposición pulpar. No existe movilidad, si existiera evaluar posible luxación o fractura radicular. Movilidad normal. Pulpa expuesta sensible al estímulo.	Pérdida de esmalte y dentina visible. Se recomienda radiografía periapical, oclusal y disociación de imágenes por el incremento de posibilidad de presencia de fracturas radiculares y luxaciones. Radiografía (con intensidad para tejidos blandos) del labio y/o mentón buscando fragmentos dentales o cuerpos extraños.	Si existe el fragmento se puede proceder al pegado del mismo. Restauración con resina compuesta siguiendo protocolos de protección pulpar de acuerdo al caso presentado. Tratamiento endodóntico inmediato dependiendo de la formación radicular.	6 a 8 semanas - control clínico y radiográfico. 1 año - control clínico y radiográfico.	Diente asintomático. Respuesta frente a vitalidad pulpar positiva. Continuación de la rizogénesis en dientes jóvenes. Signos persistentes en las evaluaciones siguientes.	Diente sintomático. Respuesta frente a vitalidad pulpar negativa. Signos de periodontitis apical. No continuación de la rizogénesis en dientes jóvenes. Ejecutar tratamiento endodóntico apropiado al estado de desarrollo periapical.



a) Tratamiento para fracturas de dientes y hueso alveolar							
Tipo	Imagen	Hallazgos clínicos	Hallazgos radiográficos	Tratamiento	Seguimiento	Resultados favorables	Resultados desfavorables
Fractura coronal radicular sin exposición pulpar		<p>Fractura del esmalte, dentina y cemento sin exposición pulpar.</p> <p>Fractura radicular que se extiende hasta dentro del margen gingival.</p> <p>Prueba de percusión: adolorido.</p> <p>Fragmento coronal móvil.</p> <p>Prueba de vitalidad usualmente positivo.</p>	<p>Extensión apical de la fractura no visible.</p> <p>Se recomienda radiografía periapical, oclusal y disociación de imágenes para detectar líneas de fractura en la raíz.</p>	<p>Emergencia: - Como tratamiento temporal se puede estabilizar el fragmento hasta planificar el definitivo.</p> <p>No emergencia: - Remoción del fragmento y restauración hasta el nivel gingival. - Remoción del fragmento, gingivectomía (de ser necesario incluir osteotomía), endodoncia y restauración (con pemo retentivo). - Extrusión ortodóntica del fragmento, endodoncia y restauración (con pemo retentivo). - Extracción del fragmento, cuando la extensión de la fractura es severa (hasta apical) y rehabilitación con puente fija o implante osteointegrado.</p>	<p>6 a 8 semanas - control clínico y radiográfico.</p> <p>1 año - control clínico y radiográfico.</p>	<p>Diente asintomático.</p> <p>Respuesta pulpar positiva.</p> <p>Continuación de la rizogénesis en dientes jóvenes.</p> <p>Signos persistentes en las evaluaciones siguientes.</p>	<p>Diente sintomático.</p> <p>Respuesta pulpar negativa.</p> <p>Signos de periodontitis apical.</p> <p>No continuación de la rizogénesis en dientes jóvenes.</p> <p>Ejecutar tratamiento endodóntico apropiado al estadio de desarrollo periapical.</p>


a) Tratamiento para fracturas de dientes y hueso alveolar						
Tipo	Imagen	Hallazgos clínicos	Hallazgos radiográficos	Tratamiento	Seguimiento	Resultados favorables
Fractura coronal con exposición pulpar		<p>Fractura del esmalte, dentina y cemento con exposición pulpar.</p> <p>Pruebas de percusión: adolorido.</p> <p>Fragmento coronal móvil.</p>	<p>Extensión apical de la fractura no visible.</p> <p>Se recomienda radiografía periapical, oclusal y disociación de imágenes para detectar líneas de fractura en la raíz.</p>	<p>Emergencia:</p> <ul style="list-style-type: none"> - Como tratamiento temporal se puede estabilizar el fragmento hasta planificar el definitivo. - En pacientes con ápice abierto: pulpomotomía con hidróxido de calcio - En paciente con ápice cerrado: endodoncia. <p>No emergencia:</p> <ul style="list-style-type: none"> - Remoción del fragmento, gingivectomía (de ser necesario incluir osteotomía), endodoncia y restauración (con perno retentivo). - Extrusión ortodóntica del fragmento, endodoncia y restauración (con perno retentivo). - Extracción del fragmento, cuando la extensión de la fractura es severa (hasta apical) y rehabilitación con puente fija o implante osteointegrado. 	<p>6 a 8 semanas</p> <ul style="list-style-type: none"> - control clínico y radiográfico. <p>1 año - control clínico y radiográfico.</p>	<p>Diente asintomático.</p> <p>Respuesta frente a pruebas de vitalidad pulpar positiva.</p> <p>Continuación de la rizogénesis en dientes jóvenes.</p> <p>Signos persistentes en las evaluaciones siguientes.</p>
						<p>Diente sintomático.</p> <p>Respuesta frente a pruebas de vitalidad pulpar negativa.</p> <p>Signos de periodontitis apical.</p> <p>No continuación de la rizogénesis en dientes jóvenes.</p> <p>Ejecutar tratamiento endodóntico apropiado al estado de desarrollo periapical.</p>


a) Tratamiento para fracturas de dientes y hueso alveolar							
Tipo	Imagen	Hallazgos clínicos	Hallazgos radiográficos	Tratamiento	Seguimiento	Resultados favorables	Resultados desfavorables
Fractura radicular		<p>El segmento coronal puede presentar movilidad y estar desplazado.</p> <p>Pruebas de percusión: adolorido.</p> <p>Se puede presentar sangrado por el surco gingival.</p>	<p>Fractura horizontal (más comunes en el tercio cervical de la raíz):</p> <ul style="list-style-type: none"> - Puede ser diagnosticada por una radiografía periapical <p>Fractura oblicua (más comunes en el tercio apical de la raíz):</p> <ul style="list-style-type: none"> - Puede ser diagnosticada en una radiografía oclusal o periapicales disociadas (técnica de Clark). <p>Las fracturas se pueden localizar en cualquier nivel, desde la margen del hueso alveolar hasta el ápice dental. Su diagnóstico se basa en las técnicas radiográficas periapicales de disociación de imagen.</p> <p>Un examen adicional a los presentados es la radiografía panorámica que puede ser útil para determinar el seguimiento y líneas de fracturas radiculares.</p>	<ul style="list-style-type: none"> - Si desplazado: reposicionar el segmento coronal del apical a la brevedad posible. - Confirmar la posición con radiografía. - Estabilizar el diente con una férula flexible por 4 semanas. - Si la fractura es cerca de la cervical la férula debe ser mantenida por un período más largo: 4 meses. - es recomendable controlar la cicatrización por 1 año. - si ocurre necrosis se recomienda la endodoncia hasta la línea de fractura para preservar el diente. 	<ul style="list-style-type: none"> - 4 semanas - remoción de ferulización y control clínico y radiográfico. - 6 a 8 semanas control clínico y radiográfico. - 4 meses - remoción de ferulización y control clínico y radiográfico. - 1 año - control clínico y radiográfico. - 5 años - control clínico y radiográfico. 	<p>Respuesta frente a pruebas de vitalidad pulpar negativa más allá de los 3 meses.</p> <p>Extrusión del segmento coronal.</p> <p>Radiolucidez en la línea de la fractura.</p> <p>Signos de periodontitis apical o absceso asociado a la línea de fractura.</p> <p>Ejecutar tratamiento endodóntico apropiado al estado de desarrollo periapical.</p> <p>Considerar la exodoncia de acuerdo al criterio clínico y radiográfico.</p>	<p>Respuesta frente a pruebas de vitalidad pulpar positiva; (falsos negativos son comunes hasta 3 meses)</p> <p>Signos de cicatrización entre los segmentos.</p> <p>Signos persistentes en las evaluaciones siguientes.</p>


a) Tratamiento para fracturas de dientes y hueso alveolar							
Tipo	Imagen	Hallazgos clínicos	Hallazgos radiográficos	Tratamiento	Seguimiento	Resultados favorables	Resultados desfavorables
Fractura alveolar		La fractura envuelve el hueso alveolar y se puede extender al hueso adyacente.	Las fracturas se pueden localizar en cualquier nivel, desde la margen del hueso alveolar hasta el ápice dental. Su diagnóstico se basa en las técnicas radiográficas periapicales de disociación de imagen. Adicionalmente a las 3 tomas periapicales y radiografía oclusal la panorámica puede ser útil para determinar el seguimiento y líneas de fractura.	Reposicionar cualquier fragmento dislocado y ferulizarlo. Suturar laceraciones gingivales si estas estuvieran presentes; Estabilizar el segmento por 4 semanas.	- 4 semanas - remoción de ferulización y control clínico y radiográfico. - 6 a 8 semanas control clínico y radiográfico. - 4 meses - remoción de ferulización y control clínico y radiográfico. - 1 año - control clínico y radiográfico. - 5 años - control clínico y radiográfico.	Respuesta pulpar positiva; (falsos negativos son comunes hasta 3 meses). No existen signos de periodontitis apical Signos persistentes en las evaluaciones siguientes.	Diente sintomático; Respuesta pulpar negativa más allá de los 3 meses. Extrusión del segmento coronal. Radiolucidez en la línea de la fractura, Signos de periodontitis apical reabsorción inflamatoria externa de la raíz. Ejecutar tratamiento endodóntico apropiado al estado de desarrollo periapical. Considerar la exodoncia de acuerdo al criterio clínico y radiográfico.

Adaptado de Guideline of Traumatic Dental Injuries: 1 Fractures and Luxations of Permanent Teeth, 2013. American Academy of Pediatric Dentistry.²



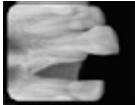
b) Tratamiento para luxaciones						
Tipo	Imagen	Hallazgos clínicos	Hallazgos radiográficos	Tratamiento	Seguimiento	Resultados favorables / Resultados desfavorables
Concusión		Diente sensible al tacto o percusión. No dislocado. No movilidad. Test de sensibilidad positivo.	No existe anomalías	No necesita tratamiento; Seguimiento de la vitalidad pulpar por 1 mes.	- 4 semanas - control clínico y radiográfico. - 6 a 8 semanas control clínico y radiográfico. - 1 año - control clínico y radiográfico.	Resultados favorables Diente asintomático; Respuesta pulpar positiva (falsos negativos son comunes hasta 3 meses). Continuación de la rizogénesis en dientes jóvenes. Lámina dura intacta; Signos persisten en las evaluaciones siguientes. Resultados desfavorables Diente sintomático; Respuesta pulpar negativa más allá de los 3 meses. No continuación de la rizogénesis en dientes jóvenes. Ejecutar tratamiento endodóntico apropiado al estado de desarrollo periapical.
Subluxación		Diente sensible al tacto o percusión. No dislocado. Movilidad incrementada. Prueba de sensibilidad puede ser inicialmente negativo indicando lesión pulpar. Seguimiento de la vitalidad pulpar hasta definir diagnóstico.	Usualmente no existen anomalías, sin embargo, puede presentarse ensanchamiento del ligamento periodontal.	Normalmente no necesita tratamiento, pero para confort del paciente se puede aplicar férula flexible por 2 semanas;	- 2 semanas - remoción de férula, control clínico y radiográfico. - 4 semanas - control clínico y radiográfico. - 6 a 8 semanas control clínico y radiográfico. - 6 meses - control clínico y radiográfico. - 1 año - control clínico y radiográfico.	Resultados favorables Diente asintomático; Respuesta pulpar positiva (falsos negativos son comunes hasta 3 meses). Continuación de la rizogénesis en dientes jóvenes. Lámina dura intacta; Signos persisten en las evaluaciones siguientes. Resultados desfavorables Diente sintomático. Respuesta pulpar negativa más allá de los 3 meses. Reabsorción inflamatoria externa de la raíz. No continuación de la rizogénesis en dientes jóvenes. Emplear tratamiento endodóntico apropiado al estado de desarrollo periapical.

b) Tratamiento para luxaciones							
Tipo	Imagen	Hallazgos clínicos	Hallazgos radiográficos	Tratamiento	Seguimiento	Resultados favorables	Resultados desfavorables
Luxación extrusiva		<p>El diente aparece extruido y excesivamente móvil.</p> <p>Prueba de sensibilidad puede ser inicialmente negativa indicando lesión pulpar.</p>	<p>Aumento del espacio del ligamento periodontal apicalmente.</p>	<p>Reposicionar suavemente el diente, reinsertando al alvéolo dental.</p> <p>Aplicar férula flexible por 2 semanas.</p> <p>Al diagnóstico de necrosis o signos y síntomas severos se debe ejecutar inmediatamente endodoncia.</p>	<p>- 2 semanas – remoción de férula, control clínico y radiográfico.</p> <p>- 4 semanas - control clínico y radiográfico.</p> <p>- 6 a 8 semanas control clínico y radiográfico.</p> <p>- 6 meses – control clínico y radiográfico.</p> <p>- 1 año - control clínico y radiográfico.</p> <p>- Anualmente - control clínico y radiográfico hasta 5 años.</p>	<p>Diente asintomático; Signos clínico y radiográfico de curación o normalidad del periodonto.</p> <p>Respuesta pulpar positiva (falsos negativos son comunes hasta 3 meses).</p> <p>El margen ósea corresponde a la normalidad.</p> <p>Continuación de la rizogénesis en dientes jóvenes; Signos persisten en las evaluaciones siguientes.</p>	<p>Diente sintomático con signos radiográficos de periodontitis apical.</p> <p>Respuesta pulpar negativa más allá de los 3 meses.</p> <p>En presencia de fractura de la margen ósea, ferulizar por 3 a 4 semanas más.</p> <p>Reabsorción inflamatoria externa de la raíz.</p> <p>Ejecutar tratamiento endodóntico apropiado al estadio de desarrollo periapical.</p>


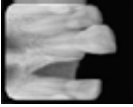
b) Tratamiento para luxaciones							
Tipo	Imagen	Hallazgos clínicos	Hallazgos radiográficos	Tratamiento	Seguimiento	Resultados favorables	Resultados desfavorables
Luxación lateral		<p>El diente está desplazado, usualmente hacia el palato/ lengua o labio.</p> <p>Diente inmóvil y a la percusión se aprecia un sonido metálico (como de anquilosis).</p> <p>Presenta fractura del proceso alveolar.</p> <p>Pruebas de vitalidad pulpar negativas.</p>	<p>El aumento del espacio periodontal es mejor apreciado en exposición oclusal o excéntrica.</p>	<ul style="list-style-type: none"> - Reposicionar el diente digitalmente o con fórceps desimpactando del hueso y posicionándolo a su lugar. - Estabilizar el diente con una férula flexible por 4 semanas. - Seguimiento de la condición pulpar. - Al diagnóstico de necrosis o signos y síntomas severos se debe ejecutar inmediatamente tratamiento de endodoncia para prevenir reabsorción. 	<ul style="list-style-type: none"> - 2 semanas – remoción de férula, control clínico y radiográfico. - 4 semanas - control clínico y radiográfico. - 6 a 8 semanas control clínico y radiográfico. - 6 meses – control clínico y radiográfico. - 1 año - control clínico y radiográfico. - Anualmente - control clínico y radiográfico hasta 5 años. 	<p>Respuesta pulpar positiva: (falsos negativos son comunes hasta 3 meses)</p> <p>Signos de cicatrización entre los segmentos.</p> <p>Signos persisten en las evaluaciones siguientes</p>	<p>Diente sintomático; Respuesta pulpar negativa más allá de los 3 meses.</p> <p>Extrusión del segmento coronal.</p> <p>Radiolucidez en la línea de la fractura.</p> <p>Signos de periodontitis apical o absceso asociado a la línea de fractura.</p> <p>Emplear tratamiento endodóntico apropiado al estado de desarrollo periapical.</p>

b) Tratamiento para luxaciones						
Tipo	Imagen	Hallazgos clínicos	Hallazgos radiográficos	Tratamiento	Seguimiento	Resultados favorables / Resultados desfavorables
Luxación intrusiva		<ul style="list-style-type: none"> - El diente es desplazado axialmente dentro del hueso alveolar. - Es inmóvil y a la percusión presenta sonido agudo, metálico (anquilosado). - Las pruebas de vitalidad usualmente son negativas. 	<p>Generalmente el ligamento periodontal desaparece total o parcialmente.</p> <ul style="list-style-type: none"> - La unión cemento esmalte se localiza más apicalmente que el diente adyacente no traumatizado. - Algunas veces se encuentra inclusive más apical que el margen óseo. 	<p>Diente con rizogénesis incompleta:</p> <ul style="list-style-type: none"> - Permitir la reerupción sin intervención. - Si no existe movimiento espontáneo empezar extrusión ortodóntica. - Si el diente está intruido más de 7 mm efectuar extrusión quirúrgica u ortodóntica. <p>Diente con rizogénesis completa:</p> <ul style="list-style-type: none"> - Permitir la reerupción sin intervención si esta es de hasta 3 mm. Si no hay movimiento después de 2 a 4 semanas, reponicionar quirúrgicamente o con ortodoncia. - Si el diente se encuentra intruido más de 7 mm, realizar reposición ortodóntica. - La pulpa usualmente se necrosa en dientes con rizogénesis completa - Se recomienda iniciar el tratamiento 2 a 3 semanas posterior al trauma con obturación provisional con hidróxido de calcio. - Una vez reposicionado el diente, este debe ser ferulizado por 4 a 8 semanas. 	<ul style="list-style-type: none"> - 2 semanas - remoción de ferulización y control clínico y radiográfico; - 4 semanas - remoción de ferulización y control clínico y radiográfico; - 6 a 8 semanas - control clínico y radiográfico. - 6 meses - remoción de ferulización y control clínico y radiográfico; - 1 año - control clínico y radiográfico; - 5 años - control clínico y radiográfico. 	<p>Diente atrapado, anquilosado.</p> <p>Signos de periodontitis apical reabsorción inflamatoria externa de la raíz.</p> <p>Ejecutar tratamiento endodóntico apropiado al estado de desarrollo periapical.</p>



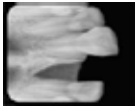
Adaptado de Guideline of Traumatic Dental Injuries: 1 Fractures and Luxations of Permanent Teeth, 2013. American Academy of Pediatric Dentistry.²

c) Tratamiento para avulsión de diente con ápice cerrado						
Tipo	Imagen	Hallazgos clínicos	Hallazgos radiográficos	Tratamiento	Seguimiento	Resultados favorables Resultados desfavorables
Diente reimplantado antes del paciente llegar al odontólogo	  	Diente en su posición original, previamente reimplantado por el paciente o auxiliar.	Alvéolo vacío, sin el diente respectivo.	<ol style="list-style-type: none"> 1) Dejar el diente en el lugar. 2) Limpiar el área con suero fisiológico, agua de la jeringa triple o clorhexidina al 0,12%. 3) Suturar laceraciones gingivales si presentes. 4) Verificar clínica y radiográficamente la posición del diente reimplantado. 5) Aplicar férula flexible en el diente por 2 semanas. 6) Administrar antibiótico sistémico; como amoxicilina, amoxicilina + ácido clavulánico, dicloxacilina, azitromicina, según el caso. 7) Verificar si tiene vacuna antitetánica. 8) orientar al paciente (evitar deportes de impacto; sugerir dieta suave por 2 semanas; cepillar los dientes, con cepillo suave, después de cada comida y utilizar enjuagues con clorhexidina a 0,12% dos veces al día por 1 semana) 	<p>El diente reimplantado debe ser monitorizado clínica y radiográficamente a cada:</p> <ul style="list-style-type: none"> - 2 semanas – remoción de férula y control clínico y radiográfico. - 4 semanas - control clínico y radiográfico. - 3 meses - control clínico y radiográfico. - 6 meses - control clínico y radiográfico. - 1 año - control clínico y radiográfico. <p>- Control clínico y radiográfico anualmente.</p>	<p>Asintomático.</p> <p>Movilidad normal.</p> <p>Sonido a la percusión normal.</p> <p>Ausencia de signos de reabsorción o periodontitis apical (lámina dura normal).</p> <p>Sintomático.</p> <p>Excesiva movilidad o no movilidad (anquilosis).</p> <p>Evidencia radiográfica de reabsorción (inflamatoria, reabsorción por infección o reabsorción por reemplazo).</p>




c) Tratamiento para avulsión de diente con ápice cerrado							
Tipo	Imagen	Hallazgos clínicos	Hallazgos radiográficos	Tratamiento	Seguimiento	Resultados favorables	Resultados desfavorables
Diente mantenido en medio adecuado (suero fisiológico, leche, saliva o solución balanceada osmótica) o seco por menos de 60 minutos.		<p>Diente en solución de almacenamiento adecuado o seco por menos de 60 minutos.</p> <p>Alvéolo vacío, sin el diente respectivo.</p>	Alvéolo vacío, sin el diente respectivo.	<ol style="list-style-type: none"> Limpiar la superficie y ápice de la raíz en un chorro de suero fisiológico y posteriormente sumergirlo para remover la contaminación y células muertas. Proceder a la anestesia local; lidocaína con o sin epinefrina según el caso. Irrigar el alvéolo con solución salina. Examinar el alvéolo dental. Si existe fractura del mismo, reposicionar el fragmento con presión digital. Reimplantar lentamente el diente con presión digital suave. No utilizar fuerza. Suturar laceraciones gingivales si presentes. Verificar clínica y radiográficamente la posición del diente reimplantado. Aplicar férula flexible en el diente por 2 semanas. Administrar antibiótico sistémico; como amoxicilina, amoxicilina + ácido clavulánico, dicloxacilina, azitromicina, según el caso. Verificar si tiene vacuna antitetánica. Orientar al paciente (evitar deportes de impacto; recomendar dieta suave por 2 semanas; cepillar los dientes, con cepillo suave, después de cada comida y utilizar enjuagues con clorhexidina a 0,12% dos veces al día por 1 semana). Iniciar tratamiento de conducto 7 a 10 días posterior al reimplante y antes de la remoción de la férula. 	<p>El diente reimplantado debe ser monitorizado clínica y radiográficamente cada :</p> <ul style="list-style-type: none"> - 7 a 10 días proceder a la endodoncia. - 2 semanas – remoción de férula y control clínico y radiográfico. - 4 semanas - control clínico y radiográfico. - 3 meses - control clínico y radiográfico. - 6 meses - control clínico y radiográfico. - 1 año - control clínico y radiográfico. - Control clínico y radiográfico anualmente. 	<p>Asintomático.</p> <p>Movilidad normal.</p> <p>Sonido a la percusión normal.</p> <p>Ausencia de signos de reabsorción o periodontitis apical (lámina dura normal).</p>	<p>Sintomático.</p> <p>Excesiva movilidad o no movilidad (anquilosis).</p> <p>Evidencia radiográfica de reabsorción (inflamatoria, reabsorción por infección o reabsorción por reemplazo).</p>

c) Tratamiento para avulsión de diente con ápice cerrado						
Tipo	Imagen	Hallazgos clínicos	Hallazgos radiográficos	Tratamiento	Seguimiento	Resultados favorables / Resultados desfavorables
Diente mantenido seco por más de 60 minutos.	 	<p>Diente seco por más de 60 minutos.</p> <p>Alvéolo vacío, sin el diente respectivo.</p>	<p>Alvéolo vacío, sin el diente respectivo.</p>	<ol style="list-style-type: none"> 1) Remover el tejido blando no viable con una gasa. 2) Tratamiento de conducto del diente avulsado y sumergirlo en fluoruro de sodio al 2% por 20 min. 3) Proceder a la anestesia local; lidocaina con o sin epinefrina según el caso. 4) Irrigar el alvéolo con solución salina. 5) Examinar el alvéolo dental. Si existe fractura del mismo, reposicionar el fragmento con presión digital. 6) Reimplantar lentamente el diente con presión digital suave. No utilizar fuerza. 7) Suturar laceraciones gingivales si presentes. 8) Verificar clínica y radiográficamente la posición del diente reimplantado. 9) Aplicar férula flexible en el diente por 4 semanas. 10) Administrar antibiótico sistémico; como amoxicilina, amoxicilina + ácido clavulánico, dicloxacilina, azitromicina, según el caso. 11) Verificar si tiene vacuna antitetánica. 12) orientar al paciente (evitar deportes por 2 semanas; cepillar los dientes, con cepillo suave, después de cada comida y utilizar enjuagues con clorhexidina a 0,12% dos veces al día por 1 semana). 13) Iniciar tratamiento de conducto 7 a 10 días posterior al reimplante y antes de la remoción de la férula. 	<p>El diente reimplantado debe ser monitorizado clínica y radiográficamente a cada:</p> <ul style="list-style-type: none"> - 7 a 10 días proceder a la endodoncia. - 2 semanas – remoción de férula y control clínico y radiográfico. - 4 semanas - control clínico y radiográfico. - 3 meses - control clínico y radiográfico. - 6 meses - control clínico y radiográfico. - 1 año - control clínico y radiográfico. - Control clínico y radiográfico anualmente. 	<p>Sintomático.</p> <p>Excesiva movilidad o no movilidad (anquilosis).</p> <p>Evidencia radiográfica de reabsorción (inflamatoria, reabsorción por infección o reabsorción por reemplazo).</p>

Adaptado de Guideline of Traumatic Dental Injuries: 2 Avulsion of Permanent Teeth, 2013. American Academy of Pediatric Dentistry.³





d) Tratamiento para avulsión diente con ápice abierto							
Tipo	Imagen	Hallazgos clínicos	Hallazgos radiográficos	Tratamiento	Seguimiento	Resultados favorables / Resultados desfavorables	
Diente reimplantado antes del paciente llegar al odontólogo	  	Diente en su posición original, previamente reimplantado por el paciente o auxiliar.	Alvéolo vacío, sin el diente respectivo.	<ol style="list-style-type: none"> 1) Dejar el diente en el lugar. 2) Limpiar el área con suero fisiológico, agua de la jeringa triplece o clorhexidina 0,12%. 3) Suturar laceraciones gingivales si presentes. 4) Verificar clínica y radiográficamente la posición del diente reimplantado. 5) Aplicar férula flexible en el diente por 2 semanas. 6) Administrar antibiótico sistémico, como amoxicilina, amoxicilina + ácido clavulánico, dicloxacilina, azitromicina, según el caso. 7) Verificar si tiene vacuna antitetánica. 8) Orientar al paciente (evitar deportes de impacto; sugerir dieta suave por 2 semanas; cepillar los dientes, con cepillo suave, después de cada comida y utilizar enjuagues con clorhexidina a 0,12% dos veces al día por 1 semana) 	<p>El diente reimplantado debe ser monitorizado clínica y radiográficamente cada :</p> <ul style="list-style-type: none"> - 2 semanas – remoción de férula y control clínico y radiográfico. - 4 semanas - control clínico y radiográfico. - 3 meses - control clínico y radiográfico. - 6 meses - control clínico y radiográfico. - 1 año - control clínico y radiográfico. - Control clínico y radiográfico anualmente. 	<p>Asintomático.</p> <p>Movilidad normal.</p> <p>Sonido a la percusión normal.</p> <p>Ausencia de signos de reabsorción o periodontitis apical (lámina dura normal).</p>	<p>Sintomático.</p> <p>Excesiva movilidad o no movilidad (anquilosis).</p> <p>Evidencia radiográfica de reabsorción (inflamatoria, reabsorción por infección o reabsorción por reemplazo).</p>



d) Tratamiento para avulsión diente con ápice abierto						
Tipo	Imagen	Hallazgos clínicos	Hallazgos radiográficos	Tratamiento	Seguimiento	Resultados favorables Resultados desfavorables
Diente mantenido en medio adecuado (suero fisiológico, leche, saliva o solución balanceada osmótica) o seco por menos de 60 minutos.		Diente en solución de almacenamiento adecuado o seco por menos de 60 minutos.	Alvéolo vacío, sin el diente respectivo.	<ol style="list-style-type: none"> 1) Limpiar la superficie y ápice de la raíz en un chorro de suero fisiológico y posteriormente sumergirlo para remover la contaminación y células muertas; Aplicar antibiótico tóxico tipo dioxiacilina 1 mg en 20 ml de suero fisiológico, sumergir el diente por 5 minutos. 2) Proceder a la anestesia local, con lidocaína con o sin epinefrina según el caso. 3) Irrigar el alvéolo con solución salina y remover el coágulo. 4) Examinar el alvéolo dental. Si existe fractura del mismo, reposicionar el fragmento con presión digital. 5) Reimplantar lentamente el diente con presión digital suave. No utilizar fuerza. 6) Suturar laceraciones gingivales si presentes. 7) Verificar clínica y radiográficamente la posición del diente reimplantado. 8) Aplicar férula flexible en el diente por 2 semanas. 9) Administrar antibiótico sistémico, como amoxicilina, amoxicilina + ácido clavulánico, dicloxacilina, azitromicina, según el caso. 10) Verificar si tiene vacuna antitetánica. 11) Orientar al paciente (evitar deportes de impacto; dieta suave por 2 semanas; cepillar los dientes, con cepillo suave, después de cada comida y utilizar enjuagues con clorhexidina a 0,12% dos veces al día por 1 semana); 12) Iniciar tratamiento endodóntico 7 a 10 días posteriores al reimplante y antes de la remoción de la férula. 	<p>El diente reimplantado debe ser monitorizado clínica y radiográficamente a cada:</p> <ul style="list-style-type: none"> - 2 semanas – remoción de férula y control clínico y radiográfico. - 4 semanas - control clínico y radiográfico. - Si no ocurre revascularización y los signos de vitalidad siguen negativos, proceder a la endodoncia. - 3 meses - control clínico y radiográfico. - 6 meses - control clínico y radiográfico. - 1 año - control clínico y radiográfico. - Control clínico y radiográfico anualmente. 	<p>Sintomático;</p> <p>Excesiva movilidad o no movilidad (anquilosis);</p> <p>Evidencia radiográfica de reabsorción (inflamatoria, reabsorción por infección o reabsorción por reemplazo).</p>
		Alvéolo vacío, sin el diente respectivo.			<p>Asintomático;</p> <p>Movilidad normal;</p> <p>Sonido a la percusión normal;</p> <p>Ausencia de signos de reabsorción o periodontitis apical (lámina dura normal).</p>	

d) Tratamiento para avulsión diente con ápice abierto							
Tipo	Imagen	Hallazgos clínicos	Hallazgos radiográficos	Tratamiento	Seguimiento	Resultados favorables Resultados desfavorables	
Diente mantenido seco por más de 60 minutos.	  	<p>Diente seco por más de 60 minutos.</p> <p>Alvéolo vacío, sin el diente respectivo.</p>	<p>Alvéolo vacío, sin el diente respectivo.</p>	<ol style="list-style-type: none"> 1) Remover el tejido blando no viable con una gasa. 2) Tratamiento de conducto del diente avulsionado y sumergido en fluoruro de sodio al 2% por 20 min. 3) Proceder a la anestesia local; lidocaina con o sin epinefrina según el caso. 4) Irrigar el alvéolo con solución salina y remover el coágulo. 5) Examinar el alvéolo dental. Si existe fractura del mismo, repositionar el fragmento con un elevador. 6) Reimplantar lentamente el diente con presión digital suave. No utilizar fuerza. 7) Suturar laceraciones gingivales si presentes. 8) Verificar clínica y radiográficamente la posición del diente reimplantado. 9) Aplicar férula flexible en el diente por 4 semanas. 10) Administrar antibiótico sistémico, como amoxicilina, amoxicilina + ácido clavulánico, dicloxacilina, azitromicina, según el caso. 11) Verificar si tiene vacuna antitetánica. 12) orientar al paciente (evitar deportes de impacto; sugerir dieta suave por 2 semanas; cepillar los dientes, con cepillo suave, después de cada comida y utilizar enjuagues con clorhexidina a 0,12% dos veces al día por 1 semana). 13) Iniciar tratamiento de conducto 7 a 10 días posterior al reimplante y antes de la remoción de la férula. 	<p>El diente reimplantado debe ser monitorizado clínica y radiográficamente a cada:</p> <ul style="list-style-type: none"> - 7 a 10 días proceder a la endodoncia si no fue realizada previamente. - 4 semanas – remover férula y control clínico y radiográfico. - 3 meses - control clínico y radiográfico. - 6 meses - control clínico y radiográfico. - 1 año - control clínico y radiográfico. <p>- Control clínico y radiográfico anualmente.</p>	<p>Asintomático.</p> <p>Movilidad normal.</p> <p>Sonido a la percusión normal.</p> <p>Ausencia de signos de reabsorción o periodontitis apical (lámina dura normal).</p>	<p>Sintomático;</p> <p>Excesiva movilidad o no movilidad (anquilosis).</p> <p>Evidencia radiográfica de reabsorción (inflamatoria, reabsorción por infección o reabsorción por reemplazo).</p>



Adaptado de Guideline of Traumatic Dental Injuries: 2 Avulsion of Permanent Teeth, 2013. American Academy of Pediatric Dentistry.³


Tabla 2. Clasificación, tratamiento y seguimiento del trauma dental en dientes deciduos;


a) Tratamiento para fracturas de dientes y hueso alveolar							
Tipo	Imagen	Hallazgos clínicos	Hallazgos radiográficos	Tratamiento	Seguimiento	Resultados favorables	Resultados desfavorables
Fractura de esmalte		Fractura completa del esmalte. Pérdida del esmalte sin exposición de dentina.	No existen alteraciones en la imagen radiográfica.	Regularizar bordes filosos.	No es necesario seguimiento salvo lesión asociada a luxaciones o fracturas de otro tipo.		
Fractura de esmalte y dentina		Fractura de esmalte y dentina sin exposición pulpar.	No existen alteraciones en la imagen radiográfica. Se puede discernir la proximidad de la fractura con la pulpa.	Si es posible sellar completamente la fractura con ionómero de vidrio y en caso de una extensión amplia, realizar restauración con resina compuesta.	3 a 4 semanas de control clínico.		
Fractura coronal con exposición de la pulpa		Fractura de esmalte y dentina con exposición pulpar.	No existen alteraciones en la imagen radiográfica. Se puede discernir el estadio de desarrollo del ápice.	Realizar pulpectomía. El tratamiento depende de la madurez del niño y su habilidad para cooperar. La extracción es una alternativa de tratamiento.	- 1 semana -de control clínico. - 6 a 8 semanas -control clínico y radiográfico. - 1 año - control clínico y radiográfico.	Continuación del desarrollo del diente inmaduro y formación del puente de dentina.	Signos de periodontitis apical. No existe continuidad en el desarrollo del diente. Se debe considerar tratamiento de conducto o exodoncia del diente.
Fractura coronal radicular		Fractura involucra esmalte, dentina y cemento y puede o no tener la pulpa expuesta. El fragmento puede presentarse suelto o unido. Existe un dislocamiento leve a moderado del diente.	En fracturas lateralizadas se puede observar la extensión en relación a la margen gingival. Una exposición diagnóstica de múltiples fragmentos.	Se puede predecir dos escenarios: 1) Remoción del fragmento: solo en casos donde la fractura envuelve una pequeña parte de la raíz y el remanente es largo suficiente para permitir una restauración coronal. 2) Exodoncia en todos otros casos.	Solamente en casos de remoción del fragmento - 1 semana - control clínico. - 6 a 8 semanas -control clínico y radiográfico. - 1 año - control anual hasta la erupción del diente permanente.	Continuación del desarrollo del diente inmaduro.	Signos de periodontitis apical. No existe continuidad en el desarrollo del diente.



a) Tratamiento para fracturas de dientes y hueso alveolar							
Tipo	Imagen	Hallazgos clínicos	Hallazgos radiográficos	Tratamiento	Seguimiento	Resultados favorables	Resultados desfavorables
Fractura radicular		El fragmento coronal puede presentarse móvil y/o dislocado.	La fractura usualmente es apical o de tercio medio.	Si el fragmento coronal no presenta dislocamiento: no necesita tratamiento inmediato. Si el fragmento está dislocado: se debe considerar reposicionarlo y ferulizarlo. En otros casos se debe proceder a la extracción del fragmento coronal y dejar el apical para reabsorción natural.	Sin dislocamiento: - 1 semana - control clínico. - 6 a 8 semanas - control clínico. - 1 año - control clínico y radiográfico. Extracción - control anual hasta la erupción del diente permanente.	Signos de cicatrización entre los segmentos fracturados. Reabsorción progresiva del fragmento apical abandonado. Ninguno.	
Fractura alveolar		La fractura envuelve el hueso alveolar y se puede extender al hueso adyacente. La presencia de un segmento móvil y dislocado es un hallazgo común; Interferencia oclusal es notable.	Se puede apreciar la línea horizontal de la fractura del diente deciduo en relación a su sucesor permanente. La radiografía aún puede dar información sobre la relación entre las dos denticiones y si el segmento se encuentra desplazado labialmente.	Reposicionar los fragmentos dislocados y ferulizar por 4 semanas. Se puede indicar anestesia general para proceder al tratamiento. Monitorizar el diente en la línea de fractura.	- 1 semana - control clínico. - 3 a 4 semanas - remoción de la férula, control clínico y radiográfico. - 6 a 8 semanas - control clínico y radiográfico. - 1 año - control clínico y radiográfico. - Control clínico y radiográfico anual hasta la erupción del diente permanente.	Oclusión normal; No existen signos de periodontitis apical. No existen signos de alteración en los dientes permanente sucesores. Signos de periodontitis apical o reabsorción inflamatoria externa radicular del diente decíduo. Signos de alteración en los dientes permanente sucesores.	Signos de periodontitis apical o reabsorción inflamatoria externa radicular del diente decíduo. Signos de alteración en los dientes permanente sucesores.

Adaptado de Guideline of Traumatic Dental Injuries: 3 Injuries in the Primary Dentition, 2013. American Academy of Pediatric Dentistry.⁴

b) Tratamiento para luxaciones en dientes deciduos							
Tipo	Imagen	Hallazgos clínicos	Hallazgos radiográficos	Tratamiento	Seguimiento	Resultados favorables	Resultados desfavorables
Concusión		Diente sensible al tacto o percusión; Movilidad normal; No existe sangrado en el surco.	No hay anomalías.	No necesita tratamiento. Observación (control clínico y radiográfico).	- 1 semana - control clínico. - 6 a 8 semanas control clínico.	Continuación del desarrollo del diente inmaduro.	No continuación del desarrollo del diente inmaduro. Coloración oscura de la corona: no necesita tratamiento salvo existir desarrollo de periodontitis apical.
Subluxación		Diente sensible al tacto o percusión. No dislocado. Movilidad incrementada. Existe sangrado en el surco gingival. Test de sensibilidad puede ser inicialmente negativo indicando lesión pulpar. Seguimiento de la vitalidad pulpar hasta definir diagnóstico.	No hay anomalías.	Normalmente no necesita tratamiento, solo observación. Cepillado con cepillo suave y aplicación tópica de clorhexidina al 0.12% en el área afectada dos veces al día por 1 semana.	- 1 semana - control clínico. - 6 a 8 semanas control clínico. Si ocurre cambio de coloración de la corona se debe controlar de cerca para diagnosticar precozmente una infección.	Continuación del desarrollo del diente inmaduro. Modificación del color coronal de rojo a gris; Una coloración amarilla significa obliteración del conducto y tiene un buen pronóstico.	No continuación del desarrollo del diente inmaduro. Coloración oscura de la corona: no necesita tratamiento salvo existir el desarrollo de periodontitis apical.

b) Tratamiento para luxaciones en dientes deciduos						
Tipo	Imagen	Hallazgos clínicos	Hallazgos radiográficos	Tratamiento	Seguimiento	Resultados favorables Resultados desfavorables
Luxación extrusiva		El diente aparece extruido y excesivamente móvil.	Aumento del espacio del ligamento periodontal apicalmente.	El tratamiento depende del grado de desplazamiento, movilidad, formación radicular y la capacidad de cooperación del niño. Para extrusiones menores de 3 mm en un diente con rizogénesis incompleta se puede reposicionar suavemente el diente, reinsertando al alvéolo dental o dejar que la oclusión lo reposicione. Extracción es el tratamiento de elección en caso de severa extrusión en diente completamente formado.	- 1 semana - control clínico. - 6 a 8 semanas control clínico y radiográfico. - 6 meses - control clínico y radiográfico. - 1 año - control clínico y radiográfico. Si ocurre cambio de coloración de la corona se debe controlar de cerca para diagnosticar precozmente una infección.	Continuación del desarrollo del diente inmaduro. Modificación del color coronal de rojo a gris. Una coloración amarilla significa obliteración del conducto y tiene un buen pronóstico. No continuación del desarrollo del diente inmaduro. Coloración oscura de la corona: no necesita tratamiento salvo existir desarrollo de periodontitis apical.

b) Tratamiento para luxaciones en dientes deciduos						
Tipo	Imagen	Hallazgos clínicos	Hallazgos radiográficos	Tratamiento	Seguimiento	Resultados favorables Resultados desfavorables
Luxación lateral		<p>El diente usualmente se presenta dislocado hacia el paladar/lengua o hacia el labio.</p> <p>Diente inmóvil, anclado.</p>	<p>Aumento del espacio del ligamento periodontal puede ser observado en una radiografía oclusal, así como su relación con el germen permanente.</p>	<p>Si no existe interferencia oclusal (casos de mordida abierta o invertida) el diente se reposicionará espontáneamente.</p> <p>En casos de interferencias oclusales mínimas, se procede a un ajuste oclusal.</p> <p>Si la interferencia oclusal es severa se debe recolocar el diente con presión digital suave a su lugar de origen previa anestesia local; lidocaina con o sin epinefrina según el caso.</p> <p>Cuando el dislocamiento es severo o hacia el labio se debe proceder a extracción.</p>	<p>- 1 semana - control clínico.</p> <p>- 2 a 3 semanas - control clínico.</p> <p>- 6 a 8 semanas - control clínico y radiográfico.</p> <p>- 1 año - control clínico y radiográfico.</p> <p>- Control clínico y radiográfico anual hasta la erupción del diente permanente.</p>	<p>Diente asintomático.</p> <p>Signos radiográficos de recuperación del periodonto.</p> <p>Cambio transitorio de coloración coronal.</p> <p>No continuación del desarrollo del diente inmaduro.</p> <p>Coloración obscura de la corona: no necesita tratamiento salvo existir desarrollo de periodontitis apical.</p>

b) Tratamiento para luxaciones en dientes deciduos						
Tipo	Imagen	Hallazgos clínicos	Hallazgos radiográficos	Tratamiento	Seguimiento	Resultados favorables / Resultados desfavorables
Intrusión		El diente es usualmente dislocado hacia el labio o puede estar contactando el diente permanente.	Si el diente parece menor a su contralateral y puedes visualizar su punta apical este está dislocado hacia el labio. Si el diente aparece alargado comparando con su contralateral y no se puede apreciar la punta apical, el diente está dislocado hacia el germen permanente.	Si el ápice del diente se dislocó hacia el labio se espera la reerupción espontánea que debe ocurrir hasta los 4 meses posteriores al trauma. Si el ápice se dislocó hacia el germen permanente se orienta a la extracción.	- 1 semana - control clínico. - 3 a 4 semanas - control clínico y radiográfico. - 6 a 8 semanas - control clínico y radiográfico. - 6 meses - control clínico y radiográfico. - 1 año - control clínico y radiográfico. - Control clínico y radiográfico anual hasta la erupción del diente permanente.	Resultados favorables: Diente en posición adecuada o erupcionando. Cambio de coloración transitoria o inexistente. Resultados desfavorables: Diente anclado en la posición. Modificación de color persistente. Signos radiográficos de periodontitis apical. Lesión al diente permanente.
Avulsión		El diente se presenta completamente fuera del alvéolo dental.	Se procede a la radiografía para asegurar un alvéolo vacío y no una intrusión dental severa.	No se recomienda el reimplante del diente decíduo avulsionado.	- 1 semana - control clínico. - 6 meses - control clínico y radiográfico. - 1 año - control clínico y radiográfico. - control clínico y radiográfico anual hasta la erupción del diente permanente.	Lesión al diente permanente.

Adaptado de Guideline of Traumatic Dental Injuries: 3 Injuries in the Primary Dentition, 2013. American Academy of Pediatric Dentistry.⁴

Anexo 4. Medicamentos avalados por esta GPC

Fluoruro de sodio

ATC	A01AA01
Indicación avalada en esta guía	Tratamiento de caries.
Forma farmacéutica y concentración	Acidulado al 2%. Gel de sabor.
Dosis	2%.
Precauciones	No deglutir el gel.
Contraindicaciones	En zonas con alto concentrado de fluoruro en agua de consumo humano.
Efectos adversos	<p>En caso de ingesta:</p> <ol style="list-style-type: none"> 1. Reacciones alérgicas (erupción cutánea, urticaria, hinchazón de la cara, labios o lengua). 2. Sensación de ardor en la boca, dolor de lengua. 3. Decoloración de dientes. 4. Esmalte de dientes debilitados. 5. Dolor en huesos o articulaciones. 6. Heces de color oscuro o con aspecto alquitranado. 7. <i>Diarrea.</i> 8. <i>Náusea.</i> 9. <i>Vómito.</i> 10. <i>Dolor de cabeza.</i> <p>Aquellas reacciones denotadas en letra cursiva son reacciones adversas comunes.</p>
Interacciones	Ninguna.
Uso en el embarazo	<i>Seguro</i>
Uso en la lactancia	Seguro.

Amoxicilina

ATC	J01CA04
Indicación avalada en esta guía	Tratamiento infección
Forma farmacéutica y concentración	Sólido oral 500 mg. Sólido oral (polvo) 100 mg/mL. Sólido oral (polvo) 250 mg/mL.
Dosis	Dosis usual: 500 – 1 000 mg vía oral c/12 horas. Alternativa: 250 –500 mg vía oral c/8 horas.
Precauciones	<ul style="list-style-type: none"> – Alteraciones de la función renal o hepática. – Pacientes con Mononucleosis infecciosa (EBV) o infección por Citomegalovirus (CMV), son más susceptibles a presentar exantema cutáneo inducido por el antibiótico. – No administrar en pacientes en ausencia de infección bacteriana ya que aumenta el riesgo a desarrollar resistencia al medicamento. – Puede producirse sobreinfecciones por patógenos bacterianos o fúngicos durante el tratamiento, si hay sospecha descontinuar inmediatamente y comienzan el tratamiento apropiado. – En profilaxis de la endocarditis: usar sólo los pacientes de alto riesgo – Las dosis altas pueden causar falsas glucosurias. – Mantener hidratación adecuada en altas dosis (principalmente durante la terapia parenteral).
Contraindicaciones	Hipersensibilidad a los beta-lactámicos. Antecedentes de alergias a múltiples alérgenos. Colitis pseudomembranosa.
Efectos adversos	Similares a los de la ampicilina. Sin embargo, presenta menos molestias gastrointestinales especialmente diarrea por su mayor tasa de absorción y biodisponibilidad.
Interacciones	Similares a las interacciones para la ampicilina.
Uso en el embarazo	<i>Categoría B.</i>
Uso en la lactancia	Seguro.

Amoxicilina + ácido clavulánico

ATC	J01CR02
Indicación avalada en esta guía	Tratamiento infección
Forma farmacéutica y concentración	Sólido oral 500 mg + 125 mg Sólido oral (polvo) (250 mg + 62,5 mg)/ 5 mL.

ATC	J01CR02
Dosis	<p>Adultos: 500 mg + 125 mg vía oral cada 8h.</p> <p>Niños: ≤ 2-5 años: 90 mg/ kg/día con 6.4 mg / kg/día de ácido clavulánico. Vía oral divididos c/8horas, 7-10 días. >40 kg: 500 - 875 g vía oral c/8horas.</p>
Precauciones	<ul style="list-style-type: none"> - Alergias a múltiples alérgenos, pueden ocasionar reacciones anafilácticas severas que pueden llegar a ser fatales. - No se recomienda su uso concomitante con probenecid. - Colitis pseudomembranosa por Clostridium difficile ha sido reportada. - Adultos mayores con insuficiencia renal, pues incrementa el riesgo de toxicidad. - Insuficiencia hepática, se han reportado hepatitis, colestasis, ictericia. - Mononucleosis Infecciosa (EBV), incrementa el riesgo de rash eritematoso. - Fenilcetonuria. - Epilepsia. - Personas con falla renal debe recibir dosis ajustadas a su condición.
Contraindicaciones	<p>Hipersensibilidad a los beta-lactámicos. Antecedentes de insuficiencia hepática asociados al uso de amoxicilina/ácido clavulánico. Uso concomitante con hemodiálisis. Insuficiencia renal severa.</p>
Efectos adversos	<p>Frecuentes: Dermatitis de contacto, diarrea especialmente en administración oral, constipación, náusea, vómito, diarrea, infecciones micóticas (candidiasis mucocutánea), vaginitis.</p> <p>Poco frecuente: Anafilaxia, distensión abdominal, coloración oscura de la lengua, candidiasis, dolor torácico, disuria, angioedema, síndrome de Stevens Johnson, necrosis epidérmica toxica. Dermatitis exfoliativa, eritema multiforme Reacciones similares a la enfermedad del suero (Fiebre, exantema y dolores articulares). Asma. Epistaxis. Astenia. Cefalea. Flatulencia. Glositis. Colestasis, hepatotoxicidad, hepatitis.</p> <p>Raros: Colitis pseudomembranosa, Neutropenia, leucopenia, anemia hemolítica, trombocitopenia o disfunción plaquetaria. Convulsiones. Nefritis intersticial. Alucinaciones.</p> <p>Muy raros: Agranulocitosis, anemia hemolítica, angioedema, anafilaxia, vasculitis, reacciones similares a la enfermedad del suero, coloración oscura de la lengua, colitis causado por antibióticos.</p>
Interacciones	<p>Similares a las descritas para ampicilina.</p>
Uso en el embarazo	<p>Categoría B.</p>

Dicloxacilina

ATC	J01CF01
Indicación avalada en esta guía	Tratamiento infección.
Forma farmacéutica y concentración	Sólido oral 500 mg Sólido oral (polvo) 125 mg/ 5mL y 250 mg/5 mL
Dosis	Adultos: 250 mg - 500 mg vía oral cada 6 horas. Dosis Máxima: 2 g/día. Tomar 1 hora antes o 2 horas después de ingerir alimentos. Niños – < 40 kg: 12.5 mg – 25 mg/ kg/día vía oral dividido c/6 horas. Dosis máxima: 1 g/día. Administrar 1 hora antes o 2 horas después de ingerir alimentos. – > 40 kg: 125 mg – 500 mg vía oral cada 6 horas. Dosis Máxima: 2 g/ día. Administrar 1 hora antes o 2 horas después de ingerir alimentos.
Precauciones	<ul style="list-style-type: none"> – Antecedentes de alergias importantes o asma. – Se han reportado casos severos de anafilaxia, algunos fatales, incrementa en pacientes. – con antecedentes de alergia a las cefalosporinas o sensibilidad a múltiples alérgenos. – Especialmente en su uso parenteral. – Evitar el uso concomitante con tetraciclinas u otros bacteriostáticos, pues antagoniza el efecto bactericida. – El uso en neonatos debe ser monitorizado y se debe realizar reajuste de dosis de ser necesario por funciones renales y hepáticas inmaduras. – Alteraciones de la función renal o hepática ya que incrementan el riesgo de neurotoxicidad. – Mononucleosis infecciosa (EBV) o por Citomegalovirus (CMV), son más susceptibles a presentar exantema cutáneo inducido por el antibiótico.
Contraindicaciones	Hipersensibilidad a beta-lactámicos.
Efectos adversos	Similares a los descritos para ampicilina.
Interacciones	Similares a las descritas para ampicilina.
Uso en el embarazo	<i>Categoría B.</i>
Uso en la lactancia	Seguro.

Azitromicina

ATC	J01FA10
Indicación avalada en esta guía	Tratamiento infección.
Forma farmacéutica y concentración	Sólido oral 250 mg y 500 mg Sólido oral (polvo) 200 mg/ 5m L
Dosis	Adultos: 500 mg. Vía oral por una ocasión el primer día. Luego 250 mg vía oral cada día por 4 días más. Alternativa: 500 mg vía oral cada día, por 3 días. Niños: ≥ 2 años: 12 mg/ kg vía oral cada día por 5 días. Dosis máxima: 500 mg/dosis. - Alternativa: 20 mg/ kg vía oral cada día por 3 días.
Precauciones	<ul style="list-style-type: none"> - Es considerado un inhibidor moderado del CYP3A4, por lo que interfiere en el metabolismo de las drogas que utilicen esta vía. - Arritmia ventricular. - Puede provocar prolongación del segmento QT, más aún en adultos mayores. - Pacientes con prolongación del segmento QT congénito, bradiarritmias, insuficiencia cardíaca no compensada o condiciones pro arrítmicas (bradicardia significativa, hipokalemia o hipomagnesemia no corregidas, o pacientes que se encuentran recibiendo medicamentos antiarrítmicos). - Insuficiencia hepática y colestasis. - Miastenia gravis. - En pacientes con insuficiencia renal (Clearance de creatinina ≤10 mL/min) incrementa la incidencia de efectos adversos.
Contraindicaciones	Insuficiencia hepática o colestasis por administración anterior de azitromicina. Hipersensibilidad a la azitromicina o macrólidos.
Efectos adversos	Frecuentes: Náusea, sensación de sabor alterado, anorexia, diarrea, vómito, dolor abdominal, dispepsia, dolor abdominal. Rash cutáneo. Poco frecuentes: Reacciones alérgicas y anafilaxia, alteración de la función hepática, prurito. Raros: Prolongación del segmento QT con arritmias cardíacas, extrasístoles, palpitaciones. Colestasis. Hepatotoxicidad. Síndrome de Stevens-Johnson. Diarrea asociada a Clostridium difficile. Pancreatitis.
Interacciones	Similares a eritromicina: <ul style="list-style-type: none"> - Aumenta el efecto anticoagulante de los cumarínicos. - Aumento de la concentración de digoxina. - Aumenta el efecto anticoagulante de los cumarínicos. - Aumentan la toxicidad y el nivel en el plasma de bromocriptina. - Aumento de la concentración de digoxin.
Uso en el embarazo	Categoría B.

Lidocaína (con epinefrina)

ATC	N01BB52
Indicación	Anestésico local o regional.
Forma farmacéutica y concentración	Líquido parenteral (incluye cartucho dental) 2 % + 1:200.000.
Dosis	La dosis a administrar varía en función del área que tiene que ser anestesiada, de la vascularización de los tejidos y de la técnica anestésica a utilizar.
Precauciones	<ul style="list-style-type: none"> – Por contener epinefrina no se deberá administrar en pacientes con taquicardia paroxística, arritmia con taquicardia o glaucoma de ángulo estrecho. – No administrar en zonas con tejidos inflamados o infectados. – No administrar en zonas de circulación terminal (dedos, pabellón auricular, nariz, pene). – La infiltración y bloqueo nerviosos deberá ser realizada por personal entrenado en su uso y competente para solucionar sus posibles complicaciones. – La adición de epinefrina a lidocaína promueve una mejor hemostasia (por vasoconstricción), reduce la absorción sistémica e incrementa el tiempo acción. – La infusión intrarticular posterior a artroscopia u otro procedimiento quirúrgico es una indicación no aprobada, y ha existido reportes de condrolisis. – Aspirar la jeringuilla antes de inyectar, para confirmar que no se administrará en un vaso sanguíneo. – El contenido de sulfito puede producir reacciones alérgicas severas. – La seguridad y efectividad del medicamento depende en gran manera de la dosificación adecuada, correcta técnica de inyección, adecuadas precauciones y la preparación para afrontar las emergencias posibles. – Puede ocurrir casos de isquemia y necrosis tisular. – Se ha reportado insuficiencia hepática y enfermedad cardiovascular.
Contraindicaciones	Hipersensibilidad al medicamento o a sus componentes.
Efectos adversos	<p>Frecuentes: Agitación, mareos, tinitus, visión borrosa, náusea, vómito, temblores. Después de la agitación puede aparecer somnolencia, depresión respiratoria, hipotensión, bradicardia, arritmia.</p> <p>Poco frecuentes: Reacciones alérgicas, urticaria, metahemoglobinemia.</p> <p>Raros: Taquicardia, trastornos de ritmo cardiaco, hipertensión arterial.</p>

ATC	N01BB52
Interacciones	<p>Disminución de la eficacia:</p> <ul style="list-style-type: none"> -Nevirapina: inducción de metabolismo hepático. <p>Aumenta efectos adversos con:</p> <ul style="list-style-type: none"> - Antidepresivos tricíclicos, inhibidores de la MAO, intensifica el efecto vasoconstrictor. - Betabloqueantes no selectivos: riesgo de crisis hipertensivas y bradicardia severa. - Cimetidina: inhibe el metabolismo hepático de la lidocaína. - Bloqueadores neuromusculares no despolarizantes: efecto aditivo, incrementando el bloqueo neuromuscular. - Disopiramida, flecainida, propafenona, sotalol, ritonavir, indinavir, saquinavir, anestésicos inhalatorios, verapamilo: efectos aditivos, aumenta el riesgo de arritmias cardíacas y prolongación del QT.
Uso en el embarazo	Categoría B.
Uso en la lactancia	Categoría B.

Lidocaína (sin epinefrina)

ATC	N01BB02
Indicación	Anestésico local.
Forma farmacéutica y concentración	Líquido parenteral (incluye cartucho dental) 2 %
Dosis	Dosis usual: varía de acuerdo con el área a infiltrar. Máxima: 300 mg.
Precauciones	<p>Los efectos de la lidocaína se incrementan con los Betabloqueadores y cimetidina.</p> <ul style="list-style-type: none"> - No recomendado como profilaxis de infarto miocárdico. - En enfermedad hepática o renal. - Bradicardia. - Hipoxia marcada. - Depresión respiratoria severa. - Hipovolemia. - Bloqueo cardíaco incompleto. - En adultos mayores.


ATC	N01BB02
Contraindicaciones	Hipersensibilidad al medicamento o sus componentes. Bloqueo cardiaco en ausencia de marcapasos artificial. Síndrome de Stokes Adams. Shock cardiogénico. Síndrome de Wolf Parkinson White.
Efectos adversos	<p>Frecuentes: Hipotensión, edema, eritema en el sitio de inyección, petequias, irritación. Constipación, náusea, vómito, confusión, mareos, cefalea, parestesias, somnolencia, temblor, inquietud, bradicardia, escalofríos, fiebre, ansiedad, visión borrosa, tinitus.</p> <p>Poco frecuente: Paro cardiaco, arritmias cardiacas, metahemoglobinemia, convulsiones, reacciones anafilácticas, hipertermia maligna.</p>
Interacciones	<p>Disminución de la eficacia: - Nevirapina: inducción de metabolismo hepático.</p> <p>Aumento de los efectos adversos:</p> <ul style="list-style-type: none"> - Bloqueadores neuromusculares no despolarizantes: efecto aditivo, incrementa bloqueo neuromuscular. - Disopiramida, flecainida, propafenona, sotalol, ritonavir, indinavir, saquinavir, anestésicos, inhalatorios, verapamilo: efectos aditivos, aumenta el riesgo de arritmias cardíacas por prolongación del QT. - Morfina, meperidina, propoxifeno, fentanilo, remifentanilo, codeína: efecto antagónico. Se usa para revertir los efectos de los opioides, riesgo de depresión del SNC, hipotensión y bradicardia. - Epinefrina: por vasoconstricción que disminuye absorción del anestésico, prolongando la duración del bloqueo anestésico. - Acetaminofén, ácido acetil salicílico, dapsona, nitrofurantoina, nitroglicerina, fenobarbital: incrementan el riesgo de metahemoglobinemia. - Amiodarona: incrementa el riesgo de prolongación del intervalo QT y arritmias cardiacas.
Uso en el embarazo	Categoría B.
Uso en la lactancia	Categoría B.

Anexo 5. Dispositivos médicos

Tabla 3. Lista de dispositivos médicos esenciales para trauma dental

Código UMDNS	Nombre genérico	Especificaciones técnicas
27-769-2	Adhesivo para resina.	Adhesivo universal para técnica de grabado total, selectivo del esmalte o autograbado, compuesto monómero fosfato, para resina fotopolimerizable, resina de dimetacrilato y trimetacrilato.
30-185-1	Férulas dentales.	Diversos materiales, descartables.
27-789	Hidróxido de calcio.	Material rígido de autofraguado a base de hidróxido de calcio, compuesto de pasta base y catalizador.
16-704	Ionómero de vidrio de restauración de autocurado.	Polvo granulado y líquido.
16-704-3	Ionómero de vidrio de restauración de fotocurado.	Polvo granulado y líquido.
14-482-1	Película radiográfica dental, intraoral-periapical, adulto.	Varias medidas, material suave.
14-482-2	Película radiográfica dental, intraoral-periapical, pediátrica.	Varias medidas, material suave.
27-759	Resina fluida de fotocurado.	Material fluido, radiopaca con base a metacrilato, varios tonos.
27-769-1	Sellante de fosas y fisuras.	Material resinoso fotopolimerizable.
13-908	Sutura sintética.	Absorbible, ácido poliglicólico, estéril, descartable.

ISBN 978-9942-22-083-7



9 789942 220837



Ministerio
de **Salud Pública**